This is a digital copy of a book that was preserved for generations on library shelves before it was carefully scanned by Google as part of a project to make the world's books discoverable online.

It has survived long enough for the copyright to expire and the book to enter the public domain. A public domain book is one that was never subject to copyright or whose legal copyright term has expired. Whether a book is in the public domain may vary country to country. Public domain books are our gateways to the past, representing a wealth of history, culture and knowledge that's often difficult to discover.

Marks, notations and other marginalia present in the original volume will appear in this file - a reminder of this book's long journey from the publisher to a library and finally to you.

Usage guidelines

Google is proud to partner with libraries to digitize public domain materials and make them widely accessible. Public domain books belong to the public and we are merely their custodians. Nevertheless, this work is expensive, so in order to keep providing this resource, we have taken steps to prevent abuse by commercial parties, including placing technical restrictions on automated querying.

We also ask that you:

+ *Make non-commercial use of the files* We designed Google Book Search for use by individuals, and we request that you use these files for personal, non-commercial purposes.

+ *Refrain from automated querying* Do not send automated queries of any sort to Google's system: If you are conducting research on machine translation, optical character recognition or other areas where access to a large amount of text is helpful, please contact us. We encourage the use of public domain materials for these purposes and may be able to help.

+ *Maintain attribution* The Google "watermark" you see on each file is essential for informing people about this project and helping them find additional materials through Google Book Search. Please do not remove it.

+ *Keep it legal* Whatever your use, remember that you are responsible for ensuring that what you are doing is legal. Do not assume that just because we believe a book is in the public domain for users in the United States, that the work is also in the public domain for users in other countries. Whether a book is still in copyright varies from country to country, and we can't offer guidance on whether any specific use of any specific book is allowed. Please do not assume that a book's appearance in Google Book Search means it can be used in any manner anywhere in the world. Copyright infringement liability can be quite severe.

About Google Book Search

Google's mission is to organize the world's information and to make it universally accessible and useful. Google Book Search helps readers discover the world's books while helping authors and publishers reach new audiences. You can search through the full text of this book on the web at `http://books.google.com/`

Über dieses Buch

Dies ist ein digitales Exemplar eines Buches, das seit Generationen in den Regalen der Bibliotheken aufbewahrt wurde, bevor es von Google im Rahmen eines Projekts, mit dem die Bücher dieser Welt online verfügbar gemacht werden sollen, sorgfältig gescannt wurde.

Das Buch hat das Urheberrecht überdauert und kann nun öffentlich zugänglich gemacht werden. Ein öffentlich zugängliches Buch ist ein Buch, das niemals Urheberrechten unterlag oder bei dem die Schutzfrist des Urheberrechts abgelaufen ist. Ob ein Buch öffentlich zugänglich ist, kann von Land zu Land unterschiedlich sein. Öffentlich zugängliche Bücher sind unser Tor zur Vergangenheit und stellen ein geschichtliches, kulturelles und wissenschaftliches Vermögen dar, das häufig nur schwierig zu entdecken ist.

Gebrauchsspuren, Anmerkungen und andere Randbemerkungen, die im Originalband enthalten sind, finden sich auch in dieser Datei – eine Erinnerung an die lange Reise, die das Buch vom Verleger zu einer Bibliothek und weiter zu Ihnen hinter sich gebracht hat.

Nutzungsrichtlinien

Google ist stolz, mit Bibliotheken in partnerschaftlicher Zusammenarbeit öffentlich zugängliches Material zu digitalisieren und einer breiten Masse zugänglich zu machen. Öffentlich zugängliche Bücher gehören der Öffentlichkeit, und wir sind nur ihre Hüter. Nichtsdestotrotz ist diese Arbeit kostspielig. Um diese Ressource weiterhin zur Verfügung stellen zu können, haben wir Schritte unternommen, um den Missbrauch durch kommerzielle Parteien zu verhindern. Dazu gehören technische Einschränkungen für automatisierte Abfragen.

Wir bitten Sie um Einhaltung folgender Richtlinien:

+ *Nutzung der Dateien zu nichtkommerziellen Zwecken* Wir haben Google Buchsuche für Endanwender konzipiert und möchten, dass Sie diese Dateien nur für persönliche, nichtkommerzielle Zwecke verwenden.

+ *Keine automatisierten Abfragen* Senden Sie keine automatisierten Abfragen irgendwelcher Art an das Google-System. Wenn Sie Recherchen über maschinelle Übersetzung, optische Zeichenerkennung oder andere Bereiche durchführen, in denen der Zugang zu Text in großen Mengen nützlich ist, wenden Sie sich bitte an uns. Wir fördern die Nutzung des öffentlich zugänglichen Materials für diese Zwecke und können Ihnen unter Umständen helfen.

+ *Beibehaltung von Google-Markenelementen* Das "Wasserzeichen" von Google, das Sie in jeder Datei finden, ist wichtig zur Information über dieses Projekt und hilft den Anwendern weiteres Material über Google Buchsuche zu finden. Bitte entfernen Sie das Wasserzeichen nicht.

+ *Bewegen Sie sich innerhalb der Legalität* Unabhängig von Ihrem Verwendungszweck müssen Sie sich Ihrer Verantwortung bewusst sein, sicherzustellen, dass Ihre Nutzung legal ist. Gehen Sie nicht davon aus, dass ein Buch, das nach unserem Dafürhalten für Nutzer in den USA öffentlich zugänglich ist, auch für Nutzer in anderen Ländern öffentlich zugänglich ist. Ob ein Buch noch dem Urheberrecht unterliegt, ist von Land zu Land verschieden. Wir können keine Beratung leisten, ob eine bestimmte Nutzung eines bestimmten Buches gesetzlich zulässig ist. Gehen Sie nicht davon aus, dass das Erscheinen eines Buchs in Google Buchsuche bedeutet, dass es in jeder Form und überall auf der Welt verwendet werden kann. Eine Urheberrechtsverletzung kann schwerwiegende Folgen haben.

Über Google Buchsuche

Das Ziel von Google besteht darin, die weltweiten Informationen zu organisieren und allgemein nutzbar und zugänglich zu machen. Google Buchsuche hilft Lesern dabei, die Bücher dieser Welt zu entdecken, und unterstützt Autoren und Verleger dabei, neue Zielgruppen zu erreichen. Den gesamten Buchtext können Sie im Internet unter `http://books.google.com` durchsuchen.

LANE
MEDICAL

LIBRARY
LEVI COOPER LANE FUND

Ueber

Eierstockstuberkulose.

Von

Dr. J. Schottlaender,
Privatdozent an der Universität Heidelberg.

Mit 4 lithographischen Tafeln.

Jena,
Verlag von Gustav Fischer
1897.

Verlag von **Gustav Fischer** in **Jena.**

Czaplewski, Dr. med. Eugen, **Die Untersuchung des Auswurfs auf Tuberkelbacillen.** Mit einer Tafel in Farbendruck und mehreren in den Text gedruckten Holzschnitten. 1891. Preis: brosch. 3 Mark, eleg. geb. 3 Mark 50 Pf.

Küstner, Dr. **Otto,** o. ö. Prof. der Geburtshülfe und Gynäkologie, Direktor des Gynäkologischen Instituts zu Breslau. **Grundzüge der Gynäkologie.** Mit 3 chromolithographischen Tafeln und 117 Abbildungen im Text. Preis: brosch. 10 Mark, eleg. geb. 11 Mark.

—— **Beiträge zu der Lehre von der Endometritis.** Mit 2 lithographischen Tafeln. 1883. Preis: 4 Mark.

—— **Das untere Uterinsegment und die Decidua cervicalis.** Mit 2 Tafeln. 1892. Preis 3 Mark.

von Limbeck, Dr. **R. R.,** Privatdocent für innere Medicin, ordinirender Arzt des k. k. Krankenhauses „Rudolfstiftung" in Wien, **Grundriss einer klinischen Pathologie des Blutes.** Mit 27 Figuren im Text und 2 farbigen Tafeln. Zweite Auflage. Mit einem Beitrage: **Die Gerinnung des Blutes** von Dr. **Ernst Freund,** Vorstand des chemischen Laboratoriums des k. k. Krankenhauses „Rudolfstiftung" in Wien. 1896. Preis: broschirt 9 Mk., gebunden 10 Mark.

Löwit, Dr. M., o. ö. Prof. d. allgem. und experiment. Pathologie a. d. Universität Innsbruck, **Studien zur Physiologie und Pathologie des Blutes und der Lymphe.** Mit 2 lithographischen Tafeln. 1892. Preis: 4 Mark 50 Pf.

Meyer, Prof. Dr. **G. Herm.,** **Missbildungen des Beckens unter dem Einfluss abnormer Belastungsrichtungen.** 1886. Mit 5 photolith. Tafeln und 11 Holzschn. Preis: 7 Mark 50 Pf.

Nagel, Dr. med. **Wilhelm,** Privatdocent an der Universität, erster Assistent der geburtshilfl.-gynäkolog. Klinik der Charité in Berlin. **Die weiblichen Geschlechtsorgane.** 1896. Mit 70, teilweise farbigen, Originalholzschnitten. Preis: 7 Mark.

Schmidt, Dr. **Martin B.,** Privatdocent, und **Aschoff,** Dr. **Ludw.,** Assistent am pathologischen Institut zu Strassburg, **Die Pyelonephritis** in anatomischer und bacteriologischer Beziehung und die ursächliche Bedeutung des Bacterium coli commune für die Erkrankungen der Harnwege. Mit einer lithogr. Tafel in Lichtdruck. 1893. Preis: 4 Mark.

Schultze, Dr. **B. S.,** o. ö. Prof. der Gynäkologie in Jena, **Der Scheintod Neugeborener.** Sendschreiben an Herrn Dr. C. Ludwig, Professor der Physiologie in Leipzig. Mit 2 Tafeln. 1871. Preis: 5 Mark.

—— **Schemata zur Eintragung des Befundes der gynäkologischen Untersuchung.** 1882. Preis: geb. 75 Pf. Diese Schemata sind auch ungebunden zu beziehen; die drei Figuren sind auf einem für das Journal passenden Quartblatte vereinigt. Der Preis für 20 Quartblätter beträgt 50 Pf.

—— **Wandtafeln zur Schwangerschafts- und Geburtskunde.** Zweite umgearbeitete Auflage. 1889–91. 20 Chromolithogr. Tafeln mit 62 Seiten Text und 15 eingedruckten Holzschnitten. Preis: 75 Mark.

Skutsch, Dr. **Felix,** Prof. a. d. Univ. Jena, **Die Beckenmessung an der lebenden Frau.** Mit 12 lithogr. Tafeln. 1887. Preis 5 Mark.

Ueber

Eierstockstuberkulose.

LANE LIBRARY

Von

Dr. J. Schottlaender,
Privatdozent an der Universität Heidelberg.

Mit 4 lithographischen Tafeln.

LANE MEDICAL LIBRARY
16448
SAN FRANCISCO

Jena,
Verlag von Gustav Fischer
1897.

L.TS

LANE LIBRARY

N557
S37
1897

Inhaltsübersicht.

	Seite
I. **Einleitung**	1—14
Ziel der Arbeit	1
Kurze Uebersicht über die Litteratur	1f.
Allgemeine Methode der Impfung	2
Wahl der Versuchsthiere	2f.
Technik der Operation und Operationsergebnisse	3—5
Specielle Technik der Impfung	5—8
Beschaffung des Impfmaterials und seine Tauglichkeit	8
Härtungsmethoden und Kritik derselben	8f.
Einbettung. Herstellung der Schnitte	9f.
Färbemethoden	10f.
Schwierigkeiten bei der Deutung der Befunde	11—14
II. **Bericht über die Befunde bei den einzelnen Versuchsthieren**	15—45
III. **Darstellung der Versuchsergebnisse**	46—157
1. Kapitel. In wie weit verdienen bei der Erkrankung ausser den Tuberkelbacillen noch andere ätiologische Momente Berücksichtigung?	46—51
a) Das Trauma	46—48
α) Der Einschnitt	46f.
β) Die Einreibung	47f.
b) Die Fremdkörper	48—51
α) Die Binsenröhrchen	48—50
1) Röhrchenperipherie	48f.
2) Röhrchenlumen und Pflanzenzellen	49f.
β) Kaninchenhaare	50f.
Ergebniss	51
2. Kapitel. Die Tuberkelbacillen und ihr Verhältniss zu den Geweben	51—64
a) Uebersicht über die Befunde	51—55
α) Ohne Weiteres erkennbare Bacillen	51—54
1) Die Bacillenverbände (Kulturpartikel)	51f.
2) Die Einzelbacillen	52—54
β) Bacillenderivate und bacillär zerstörtes Gewebe	54f.
b) Deutung der Befunde	55—63
α) Zerstörungsvorgänge an Zellen und Bacillen	55—62
1) Totale und partielle Zerstörung des Gewebes resp. der Zellen	55—57
Differenz mit Weigert	56f.
Wesen des Zerstörungsvorgangs	57—59
2) Die Bacillentrümmer	59—63
Differenz mit Metschnikoff	61f

Seite

β) Durch die Bacillen bewirkte progressive Vorgänge in den Zellen 62 f.
Differenz mit Baumgarten . . . . . 62 f.
Zusammenfassung . . . . . 63 f.

3. Kapitel. Die Geschichte der einzelnen am Aufbau der tuberkulösen Herde betheiligten Elemente . . . 65—123

a) Die mehrkernigen Wanderzellen . . . . . 65 f.
b) Die Rundzellen . . . . . 66—69
c) Die eosinophilen Zellen und die Mastzellen . . . . . 69 f.
d) Die grösseren Granulationszellen . . . . . 70—103
α) Zerstreut liegende Granulationszellen . . . . . 70—93
1) solche mit ungefärbtem Zellleib . . . . . 70—81
Kritische Beurtheilung der für ihre ausschliesslich histiogene Abstammung angeführten Beweise und Mittheilung von Thatsachen, die für eine theilweise hämatogene Abstammung sprechen . . . . . 71—75
Welche fixen Zellen betheiligen sich an ihrer Bildung? . . 75—81
Möglichkeit einer Betheiligung fixer Zellen durch Mobilisirung 81
2) solche mit stark gefärbtem Zellleib (Plasmazellen) . . . 81—93
Die Angaben Unna's . . . . . 81 f.
Die Angaben Jadassohn's und v. Marschalkó's . . . . . 82 f.
Waldeyer's Plasmazellen . . . . . 83 f.
Ranvier's Clasmatocyten 84
Hodara's Pseudoplasmazellen 84
Die tinktoriellen Eigenschaften der Plasmazellen . . . . 84 f.
Ihre Morphologie und Abstammung in unseren Objekten . 85—92
Lymphocytenplasmazellen . . . . . 87—90
Leukocytenplasmazellen (Hodara's Pseudoplasmazellen) . 91
Aehnlichkeit der Plasmazellen mit gewissen histiogenen Granulationszellen . . . . . 91 f.
Wodurch wird die starke Färbung des Protoplasmas bewirkt? 92 f.
β) Herdförmig abgegrenzte Granulationszellen (Epithelioidzellen) 94—101
Morphologie 94
Ihre Abkunft von den Granulationszellen der Gruppe α 1) . . 94 f.
Ihre Abkunft von den Granulationszellen der Gruppe α 2) (Plasmazellen . . . . . 95—101
Verhältniss der Granulationszellen zu den Bacillen . . . 97—99
Zusammenfassung der Abschnitte a) b) c) d) . . . . . 101—103
e) Die grösseren mehrkernigen Zellen und die Riesenzellen . . . 103—123
Definition 103
Einkernige Riesenzellen und ihre Entstehung . . . . . 103 f.
Die Morphologie der grösseren mehrkernigen und Riesenzellen . 104—107
Ihre Zahl 107
Ihre Bildungsweise: . . . . . 107—121
Die fortgesetzte Theilung des Kerns einer ursprünglich einkernigen Zelle. Vorwiegende Bedeutung der direkten Kerntheilung . . . . . 108 f.
Beobachtungen die für Konfluenz sprechen . . . . . 109 f.
Sekundäre Bedeutung der Invagination 110
Kritik der gegen die Konfluenz angeführten Einwände: . . 110—117
(u. A. der Gestalt der Langhans'schen Riesenzellen) . . . 113
Prüfung unserer Riesenzellen auf diesen Punkt hin: . . . . 113—117
1) Die einheitlichen Zellen und ihre Entstehung . . . . 113 f.
2) Die tuberkulösen Fremdkörperriesenzellen und ihre Entstehung 114—117
Die sog. Simulation und ihre Bedeutung . . . . . 117 f.
Histiogene und hämatogene Riesenzellen . . . . . 118—120
Die Follikelriesenzellen . . . . . 120 f.
Spätere Schicksale der Riesenzellen 121
Zusammenfassung . . . . . 121—123

4. Kapitel. Der Aufbau der tuberkulösen Herde und ihre Geschicke . . . . . 123—135

a) Morphologie der unzerstörten Herde . . . . . 123—131
α) Ursachen der ständigen Betheiligung der Leukocyten . . . 123—128
1) Tuberkulinwirkung 124

Seite

2) Wirkungsweise der lebenden Bacillen auf die Gefässe . . 125—128
β) Abgrenzung der tuberkulösen Herde . . . . . 128—130
Entstehung des bindegewebigen Abschlusses (und der netzförmigen Zeichnung) . . . . . 129 f.
γ) Gefässneubildung? 130
δ) Gruppirung der Granulationszellen um Zerstörungscentren . . 130
ε) Gruppirung der Riesenzellen . . . . . 130 f.
b) Morphologie des Zerstörungsvorganges . . . . . 131—134
α) Die Eiterung. Analogie und Unterschied gegenüber deletären Fremdkörpern 131
β) Die Verkäsung 132
γ) Kombination von Eiterung und Verkäsung, wechselnde Intensität des Zerstörungsvorgangs und der pathologischen Processe überhaupt. Die Ursachen, unter besonderer Berücksichtigung der speciellen Impftechnik . . . . . 132—134
Zusammenfassung . . . . . 134 f.

5. Kapitel. Ueberblick über die insgesammt zu beobachtenden progressiven und regressiven Kernveränderungen nebst einigen Bemerkungen über die Veränderungen des Zellkörpers. . . . . 135—149

a) Chromatokinetische Erscheinungen . . . . . 135—143
α) Progressiver Natur . . . . . 135—138
β) Regressiver Natur . . . . . 138—142
γ) Kombination von progressiven und regressiven Erscheinungen 142 f.
b) Erscheinungen ohne Chromatokinese . . . . . 143—146
α) Progressiver Natur . . . . . 143—145
β) Regressiver Natur 145
γ) Kombination von progressiven und regressiven Erscheinungen 145 f.
c) Kombination von a) und b) . . . . . 146—148
α) in regressivem Sinne 146
β) in progressivem Sinne . . . . . 146—148
Zusammenfassung . . . . . 148 f.
Der Zellkörper 149

6. Kapitel. Zusammenfassender Bericht über den Verlauf der Genital- speciell der Eierstockstuberkulose . . . 149—157

a) Der Uterus . . . . . 149 f.
b) Die Tube . . . . . 150 f.
c) Das Ligament . . . . . 151 f.
d) Der Eierstock . . . . . 152—157
Häufigkeit und Verschiedenartigkeit der Erkrankung 152
Welche Bedingungen müssen zur Erzeugung hochgradiger Erkrankung erfüllt sein? Acconci's Resultate 153
Die verschiedenen Eierstocksbestandtheile verhalten sich gegenüber den Bacillen vermuthlich verschieden. . . . . 153 f.
Entstehung der Tuberkel- und Riesenzellen 155
Schicksale der neugebildeten Zellen und zelligen Herde . . . . 155 f.
Diagnose der tuberkulösen Erkrankung . . . . . 156 f.

IV. **Erklärung der Abbildungen** . . . . . 158—161

V. **Litteraturverzeichniss** . . . . . 162—169

I. Einleitung.

Gelegentlich der Durchsicht von Schnitten tuberkulöser menschlicher Eierstöcke kam mir der Gedanke, ob es nicht gelingen möchte, durch Experimente an Thieren einen Beitrag zur Klärung des anatomischen Bildes der in Rede stehenden Erkrankung zu liefern. Das anatomische Bild der Eierstockstuberkulose ist in mehrfacher Beziehung einer solchen Klärung dringend bedürftig. Einmal sind die Wege, auf welchen sich die bacilläre Infektion vollzieht, durchaus noch nicht so sicher festgestellt, wie es nach einigen der neueren Arbeiten scheinen möchte. Wenn z. B. GUILLEMAIN,[1]) dessen Arbeit wohl zu den ausführlichsten und letzten über diesen Gegenstand gehört,[2]) streng zwischen der Ovarialtuberkulose und der Perioophoritis tuberkulosa unterscheidend angibt, die letztere greife niemals auf den Eierstock über, so bin ich in der Lage, dieser Angabe andere, später zu veröffentlichende Erfahrungen entgegen zu halten. Weit schlimmer ist es noch mit unseren Kenntnissen hinsichtlich der Histologie der Eierstockstuberkulose bestellt. Wir wissen nicht, ob primär die Follikel oder das interstitielle Bindegewebe und ob erstere überhaupt erkranken — wir wissen nicht, wie sich die Erkrankung im Einzelnen vollzieht. Hierüber wollte ich mir zunächst Klarheit zu verschaffen versuchen und zur Lösung dieser Fragen wurden die Experimente unternommen. Die Durchforschung der Litteratur ergab mir, wie aus dem Gesagten hervorgeht, nur eine sehr geringe Ausbeute. Zwar fehlt es keineswegs an Arbeiten über unser Thema, ich habe deren im Gegentheil — s. den Anhang — recht zahlreiche gefunden. Dieselben beschäftigen sich indessen naturgemäss vorwiegend oder ausschliesslich klinisch mit der Eierstocks- resp. Genitaltuberkulose[3]) oder sie geben uns in dankenswerther Weise über die Häufigkeit der Eierstockstuberkulose relativ zur Lungen-, zur allgemeinen, zur Tuberkulose der übrigen Genitalien, ferner über die allgemeinen Charaktere und Er-

[1]) Litteraturverz. Nr. 26.

[2]) Die neuerdings im Arch. f. Gyn. Bd. 52 H. 2 erschienene Arbeit von WOLFF konnte leider nicht mehr berücksichtigt werden.

[3]) Vgl. HEGAR Nr. 28, GEHLE Nr. 21, WERTH Nr. 82.

scheinungsformen den erforderlichen Aufschluss.[1]) Speciell von der Ovarialtuberkulose handelt die oben erwähnte Arbeit von GUILLEMAIN. Auch hier sind indessen die berührten Fragen trotz sorgfältiger pathologisch-anatomischer Untersuchung eines Falles kaum angeregt — ein Beweis mehr, dass nur durch das Experiment Wandlung zu schaffen war. Nachdem ich schon damit begonnen und zu meiner Freude sehr bald positive Resultate erhalten hatte, während ich mir überlegte, wie die Versuche noch zweckmässiger gestaltet werden könnten, erschien die experimentelle Arbeit ACCONCI's[2]) über tuberkulöse Ovaritis. Aus der mir bisher allein zugänglich gewesenen vorläufigen Mittheilung war über die Methode der Impfung nichts zu entnehmen. Die letztere hatte überdies im Eierstock, nur in geringem Masse tuberkulöse, hauptsächlich vielmehr anderweitige Krankheitserscheinungen, mit denen wir uns später zu beschäftigen haben werden, hervorgerufen. Da nun endlich diejenigen Autoren, welche wie CORNIL[3]) u. A. die Genitaltuberkulose experimentell studirt, stets nur die Vagina als Eingangspforte für das bacilläre Virus benutzt und dabei anscheinend nie eine tuberkulöse Erkrankung des Eierstocks erzielt haben, so lag, als ich vor nun mehr $1^1/_2$ Jahren meine Versuche begann, ein völlig unbetretenes Feld vor mir. Die nicht immer mögliche Beschaffung tuberkulösen Impfmaterials, anderweite Inanspruchnahme, ferner vor Allem die mühsame Herstellung der zahlreichen Präparate — im Ganzen sind es deren etwa 1500 — haben den Abschluss dieser Arbeit über Gebühr verzögert.

Da ich vor Allem Gewissheit darüber haben musste, ob es gelingt, künstlich eine Eierstockstuberkulose zu erzeugen, so wählte ich zunächst, ohne Rücksicht auf die beim Menschen in Betracht zu ziehenden Infektionsbahnen, den direkten Einschnitt in den Eierstock mit gleichzeitiger Einschiebung tuberkulöser Reinkultur in Substanz. Nachdem ich hier den gewünschten Erfolg erzielt, versuchte ich, dem natürlichen Infektionsmodus mich nähernd, die Einreibung des Eierstocks mit Watte, die mit tuberkulösem Material imprägnirt war; ausserdem begegnete ich dem Uebelstande, welchen die einfache Schnittimpfung mit sich bringt, nämlich, dass die Bestimmung der Impfstelle Schwierigkeiten bereitet, auf Anregung des Herrn Geh.-Rath ARNOLD dadurch, dass ich mit tuberkulöser Reinkultur beschickte feinste Binsenröhrchen in den zuvor angeschnittenen Eierstock einsetzte. Endlich schob ich solche Röhrchen in die unverletzte Tube ein. —

Als Versuchsthiere wählte ich ausschliesslich Kaninchen; Hündinnen und Katzen, bei denen sich die operativen Eingriffe, besonders die Einschiebung des Binsenröhrchens in den Tubentrichter jedenfalls ungleich

---

[1]) Vgl. FRERICHS Nr. 18, HEIBERG Nr. 29, WILLIAMS Nr. 83 u. A.
[2]) Litteraturverz. Nr. 1.
[3]) Litteraturverz. Nr. 10.

leichter hätten bewerkstelligen lassen, wären einmal schwer in der erforderlichen Anzahl aufzutreiben gewesen; überdies sind aber, wie jeder Kenner weiss, grössere Operationen bei diesen Thieren mit so viel mehr Umständen und Widerwärtigkeiten verknüpft, dass der aus der bedeutenderen Grösse der Organe entspringende Vortheil beinahe illusorisch wird. Meerschweinchen, die allenfalls noch hätten in Betracht kommen können, haben für unseren Zweck zu kleine Eierstöcke, vor Allem zu kleine Eileiter. Bei der Auswahl der Thiere wurden nach Möglichkeit die grösseren bevorzugt. Irgend welche sichere Unterschiede [1]) hinsichtlich der Reaktion auf den Eingriff resp. der Widerstandsfähigkeit sind mir nicht aufgefallen, obgleich ich sehr ungleiche Exemplare unter den Händen gehabt habe. Die Grösse der inneren Genitalien geht übrigens durchaus nicht immer der Grösse des betreffenden Thieres parallel. Ganz abgesehen davon, dass bei trächtigen Thieren durch die gelben Körper ein Grössenzuwachs geschaffen wird, wie man ihn a priori nicht für möglich halten sollte — es kann dadurch wohl ein Eierstock doppelt so voluminös erscheinen wie der andere — schwanken auch individuell die Masse ausserordentlich und es können auch bei grossen Thieren die Eierstöcke und Eileiter klein, nur die Fettentwicklung bedeutend sein.

Die Vorbereitungen zu dem Bauchschnitt, [2]) mittelst dessen ich mir die Eierstöcke frei legte, waren fast bei allen Thieren dieselben und zwar derart, wie wir sie bei den einschlägigen Operationen am Menschen jetzt zu machen gewohnt sind. Alle mit der Operationswunde in Berührung kommenden Gegenstände, Handtücher, Kompressen, Instrumente u. s. f. wurden vorher ausgekocht — die Hände nach bekannter Regel desinficirt. Als Reinigungsflüssigkeit wurde sterilisirtes Wasser benutzt und nur kurz vor dem Schnitt der Leib des Thieres einmal mit schwacher Sublimatlösung abgewaschen, nachdem vorher der Haarpelz entfernt worden und eine gründliche Seifenwaschung vorangegangen war. Die Entfernung des Haarpelzes stösst wegen seiner flaumartigen Beschaffenheit und der nachgiebigen Unterlage auf ziemliche Schwierigkeiten. Nach vergeblichen Versuchen mit Scheere und Scheermaschine erwies sich das Rasirmesser immer noch am zweckmässigsten.

Die Vernachlässigung der strengen Asepsis, die ich mir bei einigen Operationen, sicher gemacht durch den glücklichen Ausgang der ersten, zu schulden kommen liess, hat sich zweifellos durch einen Todesfall gerächt. Im Ganzen habe ich von 21 Thieren 5 verloren. Dreimal handelte es sich um septische Peritonitis, der die Thiere 12, 24 Stunden, resp. 4 Tage nach der Operation erlagen. Ich habe soeben nur den einen — nach 24 Stunden erfolgten — Todesfall erwähnt, weil bei den beiden

---

[1]) vgl. u. S. 7.

[2]) Ich möchte nicht unterlassen, den Herren, die mir bei den Operationen behilflich waren, bei dieser Gelegenheit meinen besten Dank auszusprechen.

anderen höchst wahrscheinlich noch die folgenden Momente zu berücksichtigen sind. Bei dem nach 4 Tagen gestorbenen Thier hatte ich den Darm verletzt. Bei dem nach 12 Stunden gestorbenen möchte ich das Chloroform mit verantwortlich machen, das hier sehr reichlich verwendet worden war. Eine Darmverletzung kann dem Ungeübten, der die Dicke der Bauchdecken beim Kaninchen noch nicht recht abzuschätzen weiss, ausserordentlich leicht begegnen; stürzen doch die geblähten Darmschlingen nach Eröffnung des Bauchfellsackes oft förmlich dem Messer entgegen und nur die grösste Vorsicht entzieht sie dem Bereich desselben. Ob das Thier trotz der sofort ausgeführten sorgfältigen Darmnaht der Darmverletzung erlegen ist, ob es unter anderen Umständen erhalten geblieben wäre, lässt sich nicht entscheiden. — Das Chloroform wird offenbar von den Kaninchen im Ganzen recht schlecht vertragen. Ich schliesse das ausser aus dem oben erwähnten, nach Lage der Dinge zweifelhaften Fall daraus, dass ein Thier (4. Todesfall) nach wenigen Zügen Chloroform verendete, bevor ich überhaupt mit der Operation begonnen hatte. Es war hier die Einzeldosis nicht stärker wie sonst bemessen worden. Ich habe aus diesem Grunde fast alle späteren Operationen ohne Chloroform ausgeführt. — Das 5. Thier endlich starb an Verblutung. Als der erste Eierstock zum Zweck der Impfung vorgezogen wurde, zerriss, obgleich wie immer verfahren wurde, ein grösserer Ast der Art. spermatica und es gelang mir nicht rechtzeitig, der Blutung Herr zu werden. Vermuthlich hätte das durch den Blutverlust geschwächte Thier den Eingriff überdies nicht lange überlebt. — 16 Thiere haben die Operation anscheinend reaktionslos überstanden. Dieselbe gestaltete sich allmählich immer einfacher und beanspruchte immer kürzere Zeit. Der anfangs ziemlich lange Hautschnitt reducirte sich stets mehr und belief sich zuletzt in seiner Ausdehnung nur auf etwa 5—6 cm. Zur Vereinigung der Bauchwunde wurde mit Ausnahme des 1. Falles stets nur Catgut verwandt, das bei sorgfältiger Anlegung der Suturen, tiefer Bauchfell-Bauchdecken und oberflächlicher Bauchdeckenknopfnähte, im Allgemeinen seinem Zweck vollkommen entspricht. Ein einziges Mal entstand ein Bauchbruch, der indessen wahrscheinlich nicht dem Catgut, sondern dem Mangel an Sorgfalt bei der Nahtanlegung zur Last gelegt werden muss. Das Catgut, von dem nach fester Verklebung der Bauchwunde etwa nach 6—8 Tagen immer noch Reste vorhanden sind, ist der Seide für unseren Zweck deshalb vorzuziehen, weil die Entfernung der Seidenfäden wegen des wieder wachsenden Pelzes und der Veränderungen an den Einstichstellen unbequem und zeitraubend ist. Das Thier muss überdies wieder gefesselt werden und ist einem, wenn auch geringfügigen, so doch überflüssigen Eingriff ausgesetzt. In unserem Fall zeigten sich in der Umgebung der Seidenfäden käsige Herde, die, wie die nach 4 Wochen vorgenommene mikroskopische

Untersuchung ergab,[1]) vielleicht tuberkulösen Ursprungs sind, obgleich T. B. sich nicht nachweisen lassen. Es ist die Entscheidung deshalb besonders schwer, weil die Bauchwunden beim Kaninchen auch an sich zur Verkäsung neigen. — Die Nahtlinie wurde stets nur mit Jodoformcollodium bestrichen, auf jeden weiteren Verband aus naheliegenden Gründen verzichtet. Das von seinen Fesseln befreite Thier verhielt sich, auf den Boden gesetzt, gewöhnlich einige Augenblicke ganz ruhig — die Hinterläufe waren öfters (wohl in Folge der Fesselung) zunächst gestreckt — schon nach wenigen Minuten aber erschien jede Spur des Eingriffs verwischt, die Thiere bewegten sich durchaus frei, waren vollkommen munter und zeigten in der Folge die lebhafteste Fresslust. Noch möchte ich bemerken, dass es mir nicht durchweg gelungen ist, Adhäsionen zwischen Darm- resp. Blasenscheitel und Bauchwand zu vermeiden. Auch der nach A. Martin benutzte Oelschwamm hat in dieser Beziehung keine Abhilfe geschaffen. —

Die Impfung wurde folgendermassen vorgenommen. Der Eierstock, dessen Auffindung nur bei fettreichen, nicht trächtigen Thieren bisweilen etwas Mühe machte, wurde zunächst mit der linken Hand etwas vorgezogen und fixirt; dann machte die rechte Hand mittelst einer gestielten scharfen kleinen Lanzennadel einen ziemlich tiefen Einschnitt, aus dem es gewöhnlich sehr lebhaft blutete. Nachdem dann die Linke die im Gewebe unbeweglich verweilende Lanzette übernommen, wurden mit der Rechten aus dem bereitstehenden Schälchen einige Bröckchen tuberkulöser Kultur mittelst einer zweiten Nadel aufgespiesst und in die klaffend erhaltene Eierstockswunde eingeschoben; erst dann wurde die Lanzennadel vorsichtig entfernt. In ähnlicher Weise bin ich bei der Einsetzung des Binsenröhrchens verfahren — doch hat hierbei auch mehrfach ein Assistent das Einschieben besorgt. Die Röhrchen stammen von der gewöhnlichen vorher getrockneten und von den Aehren befreiten Binse (Sinse, Juncus). Nur die alleräussersten Enden der Halme waren für unsere Zwecke dünn genug; sie wurden in ca. 2—4 mm lange Stückchen geschnitten und dann in das Schälchen mit tuberkulösem Material gelegt, mit dem sie vor der Einschiebung in möglichst innige Berührung gebracht worden waren; vielfach habe ich sie vor dem Gebrauch auch mit gekochtem Wasser angefeuchtet, damit das spröde Impfmaterial besser haftete. Uebrigens hat auch die trockene Impfung Erfolg gehabt. Weshalb ich zu der komplicirten Methode der Röhrchenimpfung übergegangen bin, habe ich oben schon angedeutet. Bei dem einfachen Einschnitt konnte die ursprüngliche Impfstelle nicht immer mit der wünschenswerthen Sicherheit bestimmt werden. In den Spätterminen, wenn die direkt auf den Einschnitt

[1]) S. 39.

zurückzuführende fibrinös-blutige Exsudation[1]) nicht mehr vorhanden war, liess sich nur dann ein einigermassen sicheres Urtheil abgeben, wenn sehr grosse Kulturpartikel, die nicht verschleppt worden sein konnten, gefunden wurden.[2]) Um über die natürliche Verschleppung der Bacillen Aufschluss zu gewinnen, bedurfte es einer genaueren Markirung des Ortes der Impfung. Es liegt auf der Hand, dass hierzu ein pflanzlicher Hohlcylinder a priori am geeignetsten erschien und Geh.-R. Arnold, dem ich an dieser Stelle für seine Unterstützung verbindlichsten Dank sage, konnte mir um so eher zu den Binsenröhrchen rathen, als er selbst (bei dem Studium der Wanderzellen im Knochenmark und im Lymphsack des Frosches)[3]) zahlreiche günstige Erfahrungen damit gemacht hatte. Zu meinem grössten Bedauern haben sich die Röhrchen bei mir nicht in gleicher Weise bewährt. Trotz der allersorgfältigsten Durchtränkung der Objekte mit Photoxylin erhielt ich nur selten glatte dünne und unzerrissene Schnitte von den betreffenden Eierstöcken resp. Eileitern; sehr häufig versagte das Messer, sobald das Röhrchen sich im Bereich der Schnittfläche befand und wurde schartig: der Schnitt, anstatt das Röhrchensegment zu enthalten, war an der betreffenden Stelle gespalten. Wahrscheinlich sind verschiedene Ursachen für die wechselnden, zumeist schlechten Erfahrungen mit den Röhrchen verantwortlich zu machen. Was zunächst den Eierstock betrifft, so liegen hier die Verhältnisse schon an sich ungünstiger, weil es sich nicht um ein Hohlorgan handelt. Ich habe überdies verschiedene Fehler begangen. Einmal wurden die Röhrchen nicht stets an derselben Stelle (etwa an einem Pol) eingesetzt, sodann für jeden Eierstock statt eines 2 in verschiedenen Richtungen eingesetzte Röhrchen verwendet. Letzteres geschah in dem — wie ich jetzt weiss — ganz überflüssigen Bestreben, ausgiebigster Impfung sicher zu sein. Durch diese Art des Vorgehens nun wurde, da die Röhrchen zunächst nicht sichtbar waren, die Herstellung der erforderlichen Querschnitte letzterer zum Theil vom Zufall abhängig, zum Theil unmöglich. In der That musste ich mich vielfach mit Schräg- oder gar Längsschnitten begnügen. Dass indessen nicht allein die falsche Schnittrichtung zu beschuldigen ist, geht daraus hervor, dass auch bei Querschnitten die Röhrchen dem Messer Widerstand leisteten und die Herstellung dünner Schnitte nur selten gestatteten. Wahrscheinlich spielt daher ausserdem hier noch ein anderer Faktor mit, nämlich die Ablagerung von Kalksalzen. Obgleich ich bisher innerhalb des Röhrchens resp. der Pflanzenzellen mikroskopisch Kalk nicht sicher nachweisen konnte, so sehe ich mich doch zu dieser Erklärung gezwungen, weil das Messer gerade beim Durchschneiden des

---

[1]) S. 47.
[2]) S. 51 f.
[3]) Nr. 94, vergl. S. 49 f.

Röhrchens versagte [1]) und weil in der Nachbarschaft häufig Kalk gefunden wurde. [2]) Besonders bei den im Frühjahr operirten Thieren war solcher nachweislich. Es macht den Eindruck, als ob bei ihnen im Gegensatz zu den im Herbst operirten eine besondere Disposition zur Gewebsverkalkung vorhanden gewesen ist — womit dieselbe in letzter Linie zusammenhängt, ob mit Verschiedenheit der Nahrung im Frühjahr und Herbst, ob es sich um Zufall handelt, lässt sich nicht sagen. Indessen haben wir es allem Anschein nach bei unseren Objekten nicht nur mit einem normalen Processe zu thun — es ist vielmehr die tuberkulöse Erkrankung insofern vermuthlich nicht unbetheiligt, als manche Gewebstheile, sobald sie von Bacillen invadirt werden, ganz besonders zur Verkalkung tendiren. [3])

Dass ausser der ungünstigen Schnittrichtung noch andere Momente mitgewirkt haben müssen, geht auch aus den Erfahrungen mit den Tubenröhrchen hervor. Auch hier ergaben sich dieselben Schwierigkeiten selbst bei typischen Querschnitten. Es kommt hier noch dazu, dass die Einschiebung des Röhrchens in den Trichter des Eileiters keine leichte Aufgabe war. Wenn man sich den Umfang der Trichteröffnung namentlich bei jüngeren nicht trächtigen Thieren betrachtet, so wird man ohne Weiteres verstehen, dass die Einschiebung nicht immer gelungen ist, sondern dass das Röhrchen bisweilen in dem Gewebe der Tubenfimbrie oder im Ligament, dass es öfters überhaupt nicht gefunden wurde. Möglicher Weise ist es mitunter nicht tief genug in die Tube eingedrungen und dann gleichfalls noch im Leben oder bei der Verarbeitung der Objekte herausgefallen. Einmal habe ich das Röhrchen durch einen in die Wandung des Eileiters gemachten Schnitt eingesetzt — sonst wurde eine feine Sonde in den Eileiter eingeführt und neben der letzteren das Röhrchen durch einen Gehilfen eingeschoben. — Der Zweck einer derartigen Impfungsmethode liegt auf der Hand. Es sollte die beim Menschen jedenfalls als möglich zu erachtende Infektion des Eierstocks von dem (so häufig) tuberkulös erkrankten Eileiter aus nachgeahmt werden. Es hatte dieser modus weiter insofern sehr viel für sich, als hier (abgesehen von dem eben erwähnten atypischen Fall) die Möglichkeit einer Tuberkulisirung des Eierstocks oder zum mindesten des Eileiters ohne vorangegangenes Trauma gegeben war. Jedenfalls näherte man sich so am meisten den natürlichen Verhältnissen. — Um diesen nach Möglichkeit Rechnung zu tragen und doch dabei dem Eierstock direkter zu Leibe zu gehen, wurde schliesslich noch die dritte

[1]) Die Annahme, dass die Röhrchen etwa schon von vornherein zu hart gewesen sind, wird dadurch widerlegt, dass von derselben Serie Binsen stammende Röhrchen anderweit mit gutem Erfolg gebraucht worden sind.

[2]) Vergl. Fig. 5.

[3]) S. 56.

Methode der Infektion gewählt. Es wurde der spitze untere Pol des Eierstocks mit bacillär imprägnirter Watte einige Sekunden leicht bestrichen. Ich variirte diesen Versuch noch insofern, als ich einige Male die Watte vorher mit Tuschelösung tränkte, in der Absicht, gleichzeitig Aufschluss über die Verschleppung der Tuschepartikel zu erhalten. Ich habe diese Absicht, da offenbar die Tuschelösung zu dünn gewesen ist, bisweilen vielleicht auch in nicht genügender Menge in der Watte vorhanden war, nicht erreicht. Ich lasse daher die Verwendung von Tusche, um die ohnehin komplicirten Verhältnisse nicht noch komplicirter zu gestalten, bei den späteren Aufzeichnungen ganz ausser Acht. Das tuberkulöse Material, das einer Bacillenkultur auf Glycerinagar entstammt, verdanke ich der Güte des Herrn Professor Ernst. Dasselbe hat vollauf seine Schuldigkeit gethan. Die darin enthaltenen Bacillen waren offenbar voll virulent und zwar in gleicher Weise bei den 2 verschiedenen verwendeten Kulturen. —

Sobald der gewünschte Termin erreicht war, wurden die Thiere (mit Ausnahme der 3 obenerwähnten gestorbenen) durch Chloroform getödtet und die inneren Genitalien, bisweilen auch einige oder fast alle übrigen in Betracht kommenden Körperorgane möglichst direkt in die Härtungsflüssigkeit gebracht. Als solche wurde benutzt 1) Chrom-Ameisensäure (1 mal), 2) eine Mischung von Müller'scher Flüssigkeit und Sublimat[1]) (7 mal), 3) Formaldehyd in 4%iger wässriger Lösung (11 mal). Unter diesen ergänzen sich Nr. 2 und 3 in recht glücklicher Weise. Während nach meiner Erfahrung Nr. 2 sich vornehmlich zur Darstellung der Kernstrukturen eignet und zwar so vorzüglich wie kein anderes Mittel, halte ich das Formol namentlich für zweckmässig bei der Erforschung der Protoplasmastruktur und der Beschaffenheit des interstitiellen Gewebes. — Es handelt sich jedoch nicht etwa um einen scharfen Gegensatz, vielmehr leistet Nr. 2 auch in letzterer Beziehung soviel, dass ich vielleicht ganz dabei stehen geblieben sein würde, wenn nicht ein für meine Zwecke bedeutender Uebelstand damit verbunden wäre. Nach meiner, soviel ich weiss, auch von den Herren Assistenten des pathologischen Instituts bestätigten Erfahrung genügt zur Vermeidung von Sublimatniederschlägen der Zusatz von Jodtinktur zu dem Härtungsalkohol auch dann nicht, wenn vorher reichliche Wasserspülung des Objekts vorangegangen ist. Es müssen vielmehr die einzelnen Schnitte vor der Färbung in Jodalkohol eingelegt werden. Nun denke man sich, welcher Zeitverlust dadurch geschaffen wird, wenn es sich um Serienschnitte und überdies um Doppelfärbung zum Zwecke der Bacillendarstellung handelt. Ich musste mich wohl oder übel nach einer

[1]) Sublimat 100, Kal. bichrom. 50,0, Natr. sulf. 20,0, Aq. dest. ad 2000; vergl. Plenge, Münch. mediz. Wochenschr. 1896 Nr. 4.

einfacheren Methode umsehen und wählte daher das Formol, das mir auch schon früher gute Dienste geleistet hatte. Ich glaube, dass das Formol, abgesehen von seiner jetzt wohl allgemein anerkannten Fähigkeit, das Blut vorzüglich zu konserviren, dem starken Alkohol in seiner Wirkung am nächsten steht. Ich schliesse das einmal daraus, dass die Kerne im Allgemeinen unregelmässigere Kontouren haben, wie nach MÜLLER-Sublimathärtung — es macht öfters den Eindruck, als würden amöboide Bewegungen ausgelöst — ferner daraus, dass bei Anwendung von Formol die Plasmazellen so vorzüglich darstellbar sind.[1]) Die Autoren geben nämlich zu diesem Zweck immer die Alkoholhärtung als nothwendig oder wünschenswerth an. Während nun bei Hämatoxylin und besonders auch bei Thioninfärbung die Formolpräparate zu meiner Zufriedenheit ausfielen, kann ich nicht durchweg dasselbe für die Bacillenpräparate sagen. Oefters haben dieselben etwas Unscharfes an sich, was sich schwer beschreiben lässt. Dazu kommt, dass die Bacillen bei Formolhärtung, wie mich dünkt, i. A. etwas kleiner erscheinen. Damit sind aber auch die Nachtheile erschöpft. Die Bacillen sind darstellbar — es ist möglich, die Riesenzellen zu entfärben — wo sie roth verquollen erscheinen, trägt jedenfalls nicht das Formol allein die Schuld, sondern, wie aus der Vergleichung mit anderen Riesenzellen desselben Objekts und solchen aus anders vorbereiteten Objekten hervorgeht, hauptsächlich ein pathologischer Process.[2]) Ich muss das schon hier erwähnen, weil bei Schnellhärtung mit Formol und nachfolgendem Anfrierenlassen des Objekts[3]) diese Entfärbung und die Darstellung der Bacillen nicht recht gelingen soll. — Was die Chrom-Ameisensäure und ihre Vortheile betrifft, so verweise ich auf einige in einer früheren Arbeit gemachte Bemerkungen.[4])

Die gehärteten Objekte wurden in bekannter Weise mit Celloidin oder meist mit Photoxylin durchtränkt, eingebettet und geschnitten. Ich konnte mich nicht entschliessen, die Parafin- oder Celloidin-Parafineinbettung zu wählen, obgleich dieselbe vermuthlich bei meinen theilweise kalkhaltigen Objekten von Vortheil gewesen wäre, deshalb nicht, weil ich es erstens mit grossen Schnitten zu thun hatte,[5]) wobei die nöthigen Schnittbänder schon an sich unbequem gewesen wären, zweitens weil ich noch mit Säure entfärben musste. Wenn auch die Parafineinbettung die Bacillenfärbung gewiss nicht unmöglich macht, — zum Aufkleben der Schnitte dürfte dann wohl Nelkenölcollodium am zweck-

---

[1]) S. 84.
[2]) Vergl. S. 55 und 57 f.
[3]) Vgl. PLENGE, l. c.
[4]) Nr. 206.
[5]) Ich habe auch diesmal wieder (vgl. Litteraturverz. Nr. 207) Längsschnitte durch den Eierstock bevorzugt.

mässigsten sein — so erschien mir doch die Procedur, die in diesem Fall der Objektträger oder die Papierplatten durchmachen müssen, so umständlich, so ungünstig für die Schnitte, dass ich davon Abstand genommen habe. Ich habe aus demselben Grund auch bei meinen Celloidin- oder Photoxylinschnitten auf die warm empfohlenen Papierbänder verzichtet, vielmehr mich der bekannten nummerirten Näpfe bedient. Ich halte es für fraglich, ob die Papierbänder bei Celloidin- oder Photoxylinschnitten wirklich eine bedeutende Zeitersparniss ermöglichen. Zum Glück waren nur bei den Röhrchenpräparaten Serienschnitte erforderlich, im Uebrigen begnügte ich mich mit ab und zu aufeinanderfolgenden Schnitten und merkte mir die ungefähre Reihenfolge. Wenn es mir bei den Röhrchenpräparaten nicht gelungen ist, die Serienschnitte lückenlos herzustellen, so darf ich mich damit trösten, dass schwerlich in diesem Falle sehr viel mehr zu eruiren gewesen wäre. —

Zur Färbung der Schnitte benutzte ich ausser Hämatoxylin, Thionin, Karbolfuchsin und Methylenblau noch Alaunkarmin, endlich versuchsweise eine Farbe, die ich mir aus dem filtrirten Saft gekochter Hollunderbeeren hergestellt habe und die ich der Kürze halber als Sambucin bezeichne. Es ist mir nicht bekannt, ob über diesen Farbstoff schon von anderer Seite Erfahrungen gesammelt sind. Als Hauptvortheil wüsste ich ihm zunächst nur die Billigkeit und leichte Beschaffung nachzurühmen. Im Uebrigen scheint er mir vor dem Hämatoxylin, dem er am nächsten kommt, keine Vorzüge zu besitzen.[1]) Ueber seine Haltbarkeit vermag ich bisher nichts auszusagen. Die Kerne nehmen bei reiner Sambucinfärbung eine röthlichbraune Farbe an; wird das Sambucin mit Alkali verdünnt (z. B. Ammoniak-Alaunlösung 1 : 15), so wird die Farbe blau, ähnlich wie bei Hämatoxylin. Man kann nur dünne Lösungen, die ziemlich lange einwirken müssen, verwenden, da sich sonst leicht körniger Farbstoff abscheidet. Vor dem Verschimmeln wird die Lösung durch Zusatz von Thymol in Substanz bewahrt. — Zur Nachfärbung bei Hämatoxylinpräparaten habe ich auf Rath des Herrn Professor Ernst vielfach ausser eosinhaltigem Alkohol auch eine alkoholische Lösung von Eosin und Safranin benutzt. Durch letzteres erhält das Protoplasma und Zwischengewebe einen etwas prägnanteren röthlichen Ton. — Das Thionin ist seinen Verwandten, dem Methylviolett, Methylenblau u. s. f. bekanntlich dadurch überlegen, dass es gleichzeitig zahlreichere Farbentöne hervorruft. Das Grün der rothen Blutkörperchen, das Grünlichblau mancher Leukocytenkerne sticht scharf ab von dem Blau oder Violett der übrigen Kerne, dem röthlichen Farbenton des Protoplasmas, des Eidotters des interstitiellen Gewebes. Plasma und Mastzellen werden vorzüglich hervorgehoben. — Die Färbung auf T.B. habe ich anfangs nach der bekannten Gabbet-

[1]) Das neuerdings in den Handel gekommene Hämalaun dürfte dem Sambucin jedenfalls überlegen sein.

ERNST'schen Methode [1]) vorgenommen. Es zeigte sich sehr bald, dass zwar die Darstellung der Bacillen auf diese Weise vorzüglich gelang, dass aber die Kontrastfärbung zu schwach war. Ich habe verschiedentlich die Schnitte später mit Methylenblaulösung nachfärben müssen. Später trennte ich daher regelmässig Entfärbung und Contrastfärbung in bekannter Weise. Den anfangs zu ersterem Zwecke verwendeten salzsauren Alkohol (Salzsäure 1,0, Alc. abs. 70,0, Aq. dest. 30,0) vertauschte ich bald, weil die Schnitte sich darin oft in unangenehmer Weise kräuselten, mit 5 % Schwefelsäure, der ich treu geblieben bin. Die Schnitte verweilten etwa 1 Stunde im Karbolfuchsin, kamen dann auf mehrere bis 5 Minuten in die Schwefelsäure, darauf in öfters gewechselten 70 % igen Alkohol und, nachdem dort keine Farbe mehr abgegeben wurde, in je nachdem bald schwächere, bald stärkere wässrige Methylenblaulösung, in der sie 1—6 Stunden liegen blieben. Diese Methode hat mich befriedigt. — In Betreff der Aufhellung der Schnitte kann ich mir nicht versagen, auf einen scheinbar geringfügigen, gegebenen Falls aber recht unangenehmen Irrthum hinzuweisen, der sich nach meiner Ansicht in v. KAHLDEN's so treffliche, viel benutzte „Technik der histologischen Untersuchung pathologisch-anatomischer Präparate" [2]) eingeschlichen hat. KAHLDEN empfiehlt auf S. 32 des genannten Buches „für Präparate, die mit Anilinfarben behandelt sind, namentlich auch Bakterienschnitte, das Xylol mit Zusatz reiner Karbolsäure". So vortreffliche Dienste nun diese Mischung (Xylol. pur. 75,0, Carbol. 25,0, Cupr. sulf. sicc. 10,0) bei Hämatoxylinpräparaten, wo sie sogar den absoluten Alkohol entbehrlich macht, leistet, so wenig ist sie nach meiner Erfahrung bei anilingefärbten Schnitten brauchbar. Wenn man dieselben noch so sehr überfärbt, so verlieren sie im Carbolxylol so schnell die Farbe, die Färbung wird so diffus, das man letztere einfach wiederholen muss. Mir ist es wenigstens nicht gelungen, auf diese Weise eine brauchbare Färbung zu erzielen. Ich habe bei mit Anilinfarben behandelten Schnitten stets (unter vorheriger Verwendung absoluten Alkohols) meine Zuflucht zum reinen Xylol nehmen müssen, obgleich ich schon deshalb gern Karbolxylol gebraucht hätte, weil sich die Schnitte darin besser ausbreiten. Ich befinde mich auch in dieser Hinsicht in einem gewissen Gegensatz zu v. KAHLDEN, der von dem Karbolxylol das Gegentheil behauptet. —

Dem richtigen Verständniss der pathologischen Befunde, wie wir sie nach der Impfung erheben, stellen sich deshalb nicht unbeträchtliche Schwierigkeiten entgegen, weil schon die normale Anatomie und Histo-

[1]) 2—3—15 Min. dauernde Karbolfuchsintärbung nach ZIEHL (Fuchsin 1,0, Alc. abs. 10,0, Aq. carb. [5 % tig] 100,0); nach Abspülung in Wasser 1 Min. währende Schwefels.-Methylenblaufärbung (Methylenblau 2,0, 25 % tige H_2SO_4 100,0).

[2]) Nr. 154.

logie des Eierstocks in mancher Hinsicht keine ganz einfache ist. Es bedarf verschiedentlicher Vorstudien am normalen Objekt, bevor man sich nur einigermassen zurecht zu finden im Stande ist. Zunächst ist das Verhältniss zwischen Eierstock und Peritoneum insofern beim Kaninchen ein eigenthümliches, als, wie schon WALDEYER[1]) hervorgehoben hat, das letztere in Form eines Zeltdachs sich über fast die ganze vordere Fläche des Eierstocks legt, von welcher es in einer gewissen Ausdehnung abgehoben werden kann. Es spannt sich zwischen dem über die vordere Eierstocksfläche aufsteigenden Schenkel und dem Fimbrienende der Tube aus. Letzteres ist bald in grösserer, bald in geringerer Ausdehnung mit dem oberen Pol des mit seiner Längsachse schräg bis vertikal stehenden Eierstocks verwachsen. Je nach der Befestigung des Fimbrienendes wechselt demnach auch die Grösse des Zeltes, dessen untere scharfe Begrenzung meist schräg von unten aussen nach oben innen verläuft. — Da sich der Eierstock von der Zeltduplikatur wie gesagt nicht immer in gleicher Weise frei machen lässt, da es dabei leicht zu Gefässrupturen kommen kann, so wird man es begreiflich finden, dass die Impfung zum Theil durch das Peritoneum hindurch stattgefunden hat. Zum Theil, jedenfalls aber nicht allein dadurch erklärt sich die intensive Betheiligung desselben an dem Erkrankungsprocess. — Bei der Einreibung ist das Zelt wohl meist aus dem Spiel geblieben — dafür kommt hier das ligamentum ovarii proprium in Betracht, das sich, am unteren Eierstockspol beginnend, fächerförmig nach unten ausbreitet.

Allein schon durch die geschilderten peritonealen Verhältnisse ist ein sehr wechselvolles mikroskopisches Bild bedingt. Je nach der Schnittrichtung erblicken wir in der Umgebung des Eierstocks bald einen grösseren, bald einen geringeren Peritonealabschnitt; vor Allem wechselt die Zahl der sichtbaren Peritonealendothelien ganz beträchtlich. Das Zelt soll nach KRAUSE innen mit wimperndem Cylinderepithel ausgekleidet sein. Nach meiner Erfahrung ist das Epithel ungleichartig — es kommt offenbar auch ein niedriger dem menschlichen Endothel analoger Typus vor. — Durch die wie erwähnt verschiedene Anheftungsweise des Tubentrichters, der bisweilen am Fimbrienende Cystchen — wohl Analoga der MORGAGNI'schen Hydatiden — trägt, werden weiterhin mancherlei Variationen hervorgerufen. Das Cylinderepithel der Tube setzt sich nicht selten in Form von Kanälen ziemlich weit in das Eierstocksgewebe fort — ja es kann sogar dadurch eine Art Zerschnürung des Eierstocks hervorgerufen werden. Oft kombinirt sich diese Zerschnürung noch mit der durch oberflächliche Einbuchtungen verursachten Täuschung. Wenn der Schnitt diese vor ihrer Endigung trifft, so können 2 getrennte Eierstockstheile im Bilde erscheinen (Fig. 1). Ausser den mit

[1]) Nr. 234; vergl. auch KRAUSE Nr. 159.

Keimepithel ausgekleideten Einbuchtungen kommen nun aber wirkliche mehr oder weniger tief eindringende Schläuche vor. Ob es sich in unseren Fällen nur um präexistente Bildungen handelt oder ob mitunter eine aktive entzündliche Einwucherung anzunehmen ist, kann ich nicht entscheiden. Nur soviel erachte ich als wahrscheinlich, dass es in Folge entzündlicher Processe an der Oberfläche zum Verschluss der Mündung und zur Cystenbildung kommen kann. Manche der mit hohem Epithel ausgekleideten Cysten, die im Eierstock gefunden werden, haben vielleicht diesen Ursprung. — Damit ist indessen die Fülle des Vorhandenen noch nicht erschöpft. Im Hilusgebiet finden wir hier und da mit kubischem bis cylindrischem Epithel ausgekleidete Kanalquer- oder Längsschnitte, die offenbar auf die Urniere zu beziehen sind. Die Urnierenkanäle sollen übrigens nach den neueren Untersuchungen von Bühler,[1]) der die ursprüngliche His'sche Anschauung weiter ausgebaut hat, sich durchaus nicht auf das Hilusgebiet beschränken, sondern wenigstens beim Kaninchen den ganzen Eierstock durchziehen und sich an der Bildung des Follikelepithels betheiligen. —

In dem meist sehr fettreichen Subserosium stösst man endlich noch auf Bildungen, deren Deutung Mühe macht. In Fig. 2 sehen wir eine aus grossen protoplasmareichen mit grossem runden Kern versehenen regelmässig gebauten Zellen bestehende Gewebsinsel weitab vom Eierstock dem maschigen Bindegewebe eingelagert. Da vielfach, sogar oft ganz benachbart, sichere Tuberkel sich finden, deren zellige Bestandtheile gleichfalls gross und protoplasmareich sein können, so gab mir erst ein sehr genaues Studium darüber Aufschluss, dass es sich hier um versprengtes Eierstocksgewebe handelt. In der That ist die Konfiguration durchaus dieselbe (vgl. Fig. 52 u. 53a). Wie nun diese Absprengung aufzufassen ist, kann ich mit Sicherheit nicht sagen. Da ich mir indessen schlechterdings kaum vorstellen kann, dass hier wiederum eine Täuschung in Folge der Schnittrichtung vorliegt, so bin ich auf die Annahme einer natürlichen Verlagerung von Eierstocksgewebe angewiesen. Dass eine Verlagerung sogar von heterogenem Gewebe sich auch bisweilen in der Nachbarschaft des Eierstocks geltend macht, davon gibt ein weiterer auf Fig. 3 dargestellter Befund Zeugniss. Dem oberen Eierstockspol angelagert zeigt sich ein bindegewebig abgegrenzter und von Gefässen durchzogener rundlicher Complex von Zellen, der in seiner oberen Hälfte bei Immersionsvergrösserung dargestellt ist. Es handelt sich m. A. n. um Nebennierengewebe, das, wenn ich nicht irre, auch schon von Anderen in dieser Gegend gefunden worden ist. Anscheinend sind jüngere Thiere und die linke Seite bevorzugt. Letzterer Umstand erklärt sich wohl unschwer aus den gegenseitigen Lagerungsbeziehungen zwischen der Niere und dem Eierstock der linken Seite. Dass weder

[1]) Nr. 109.

eine tuberkulöse Neubildung noch präexistentes normales oder tuberkulös verändertes Eierstocksgewebe hier in Frage kommen kann, wird mir wohl ohne Weiteres zugegeben werden — ebensowenig dürfte mit Urnierengewebe zu rechnen sein.

Um die Schwierigkeiten, die für das richtige Verständniss der tuberkulösen Gewebsveränderungen überhaupt und speciell derjenigen gewisser Stadien obwalten, voll zu würdigen, ist meines Erachtens endlich ein Hinweis darauf geboten, dass sich normaler Weise im Eierstock Processe abspielen, die mit der Bildung grosser protoplasmareicher Zellen, mit der Auswanderung von Leukocyten einhergehen. Es ist hier zunächst an den Aufbau der gelben Körper, vor Allem aber an den Untergang ungeplatzter Follikel und dessen Folgezustände zu erinnern. Ich glaube behaupten zu dürfen, dass man ohne vorangängiges genaueres Studium der genannten Erscheinungen sich vor schwerwiegenden Irrthümern nicht bewahren kann. Ist mir doch trotz dieses Studiums[1]) die richtige Deutung der Bilder bisweilen ausserordentlich schwer gefallen. Indem ich mir ausführlichere Mittheilungen über diesen Gegenstand verspare, lasse ich nun zunächst den Bericht über die Befunde bei den einzelnen Versuchsthieren folgen. Die Befunde sind nach dem Termin der Tödtung (ev. des natürlichen Todes) geordnet.

[1]) Nr. 207, 208.

II. Bericht über die Befunde bei den einzelnen Versuchsthieren.

Nr. 1. Braunes, ausgewachsenes, trächtiges Thier. Einschiebung von Kulturbröckchen in den linken Eierstock. 1 Einschnitt. Tod des Thieres nach 12 Stunden an septischer Peritonitis. Chloroformwirkung vermuthlich ausserdem an dem Tod betheiligt. Härtung in Müller-Sublimat.

Makroskopischer Befund. An dem einen Eierstockpol hebt sich im gefärbten Präparat ein dunklerer Gewebsbezirk ab — im Uebrigen sind keine Abnormitäten erkennbar.

Mikroskopischer Befund. Das Gewebe des Eierstocks besteht zum grössten Theil aus gelben Körpern verschiedenster Entwickelung. Einige derselben sind offenbar jüngeren Datums und enthalten Blutergüsse und Wanderzellen; die meisten erweisen sich in bekannter Art aus grossen Luteinzellen und dem sie umspinnenden gefässreichen Bindegewebe zusammengesetzt und dadurch begrenzt. Im Uebrigen finden sich die grossen, den Luteinzellen ausserordentlich ähnlichen Markzellen [1]) in grosser Menge. Das Hauptkontingent der Follikel ist auf eine schmale Randzone des Eierstocks zusammengedrängt. Reife Follikel fehlen völlig. Follikel mittlerer Entwickelung, wenigstens liquorhaltige, sind spärlich. Weitaus am zahlreichsten sind die Primordialfollikel. Manche Follikel sind in Obliteration (Atresie) begriffen. Besonders fallen die zu Grunde gegangenen Eier auf.

Pathologisch verändert erscheint, abgesehen von starker Gefässfüllung zunächst, wenigstens an Karminpräparaten, nur jener oben erwähnte makroskopisch kenntliche dunklere Bezirk. Der Eierstock ist hier mit dicht neben einander liegenden Zellen bedeckt, die an mehreren Stellen etwas in die Tiefe eindringen und sich dort mit den präexistenten Zellen zu einem zunächst unentwirrbaren Gewebskomplex vereinigen. Bei Betrachtung mit starker Vergrösserung ergibt sich, dass die an der Oberfläche angesammelten Zellen fast

[1]) Palladino (Nr. 196a S. 77) betrachtet die in meinen Figuren 52, 53 aus anderen Eierstöcken abgebildeten Zellen als Abkömmlinge der Markstränge. Ich wähle, ohne die damit ausgedrückte genetische Beziehung für absolut sicher zu halten, den Namen „Markzellen“ hauptsächlich, um eine Bezeichnung für die Zellen zu besitzen.

ausschliesslich mehrkernige Wanderzellen sind. Sie gehören fast alle der kleinen Form an; nur selten stösst man auf grössere Elemente. Die Kerne sind meist intakt. Mitunter zeigen sich indessen auch homogen gefärbte Tropfen oder Scheiben. Zwischen den Wanderzellen liegen rothe Blutkörperchen, ferner hier und da zarte Fibrinfäden.

Die Veränderungen des eigentlichen Eierstocksgewebes sind gleichfalls zumeist auf Rechnung der eingedrungenen Wanderzellen zu setzen. Nur die Rindenschicht ist betroffen. Das interstitielle Bindegewebe erscheint vielfach dicht mit den genannten Elementen infiltrirt und ist nur noch stellenweise als solches kenntlich. Die Bindegewebszellen besitzen hier neben intakten Kernen bisweilen solche, deren Chromatinnetz verklumpt oder zerbröckelt erscheint. Man wird auch mitunter an degenerirte Mitosen erinnert, ohne feststellen zu können, welcher Kategorie von Zellen dieselben angehören. Das Keimepithel ist zerstört — die Follikel sind nur durch ihre Form und Abgrenzung noch als solche zu erkennen; der Inhalt besteht aus mehrkernigen Wanderzellen (vergl. Fig. 14 f). Eier und Epithelzellen fehlen hier vollkommen. Von weiteren Veränderungen sind noch Blutextravasate und hyaline Modifikation des Gewebes zu nennen. Es unterliegt wohl keinem Zweifel, dass die geschilderte pathologische Konfiguration zum Theil auf den Einschnitt zurückzuführen ist. Derselbe ist seicht gewesen, da nur die Oberflächenschicht des Eierstocks betroffen ist.

Wie weit sich im Uebrigen seine Wirkungssphäre erstreckt, ist nicht festzustellen. Nur so viel darf behauptet werden, dass, da der Wanderzellenbesatz eine sehr bedeutende Ausdehnung besitzt, ausser dem Einschnitt noch ein anderes Moment mitgespielt haben muss.

Es erhellt das auch aus der Betrachtung der auf T.B. gefärbten Präparate, die auf grosse Strecken hinaus eigenthümlich bunt, roth und blau erscheinen. Fast in jedem Schnitt finden wir typische Bacillen, doch nur im Bereich des soeben beschriebenen Bezirks. Charakteristisch ist, dass in ihrer Umgebung die mehrkernigen Wanderzellen besonders hervortreten — mit anderen Worten, dass, soweit der Wanderzellenbesatz an dem betreffenden Eierstockssaum reicht, auch Bacillen nachgewiesen werden können. An der Oberfläche sind sie nicht selten (vergl. Fig. 14 bei Kaninchen Nr. 4) zu grösseren Komplexen vereinigt. Ausserdem treffen wir, besonders in der Nachbarschaft dieser Komplexe, zahlreiche Einzelexemplare, ausserdem ab und zu tiefrothe oder blassere rothe Tropfen; diese Tropfen sind hier spärlich, im übrigen Eierstocksgewebe, wie wir gleich sehen werden, ausserordentlich zahlreich. Ueber das Lagerungsverhältniss der Bacillen zu den Zellen lässt sich hier ein sicherer Aufschluss nicht gewinnen. Doch scheinen die ersteren nicht nur zwischen, sondern zum Theil auch in den Zellen, und zwar sowohl den Wanderzellen, wie den Bindegewebszellen zu liegen. In anderen präexistenten Zellen ist nirgends ein typischer T.B. zu finden — ebensowenig in Gefässen u. s. f., wie denn überhaupt der Eierstock mit Ausnahme des Randbezirkes davon frei erscheint.

Um so auffallender sind im übrigen Eierstocksgewebe die rothen Tropfen, die einem grossen Theil desselben ein besonderes Gepräge aufdrücken. Wir finden die Tropfen vornehmlich 1. in den grossen Luteinzellen, 2. in den Markzellen und besonders den Zellen des die Gefässe begleitenden Bindegewebes, 3. in Eiresten, 4. in Gefässen, 5. frei, d. h. ohne dass zellige Bestandtheile zu erkennen sind. In dem vorliegenden Eierstock tritt die Modifikation der Luteinzellen ganz besonders in den Vordergrund. Dieselbe ist in Fig. 4 möglichst naturgetreu abgebildet und wird später ausführlich besprochen werden.

Nr. 2. Graues, weissgeflecktes, ausgewachsenes Thier. Beide Eierstöcke wie oben geimpft. Tod nach ca 24 Stunden. an septischer Peritonitis. Sektion 10—12 Stunden nach dem Tode. Härtung wie oben.

Linker Eierstock.

Makroskopisch ist erst a posteriori nach vorgenommener mikroskopischer Untersuchung an einer Stelle der Oberfläche ein feiner, dunkler, stärker als die Umgebung gefärbter Punkt zu erkennen.

Mikroskopisch ergeben sich im Grossen Ganzen analoge Verhältnisse wie im vorigen Fall. Das Eierstocksgewebe besteht der Hauptsache nach wiederum aus gelben Körpern, anscheinend zumeist älteren Datums. Die grossen Follikel sind spärlich; viele Follikel, jedoch kaum mehr als normal, sind in Obliteration begriffen oder obliterirt. Die Gefässfüllung ist sehr ausgesprochen. Der erwähnte dunkle Punkt erweist sich mikroskopisch als ein annähernd keilförmig, jedoch nicht tief einspringender pathologischer Herd. Er ist wiederum vornehmlich durch die Anwesenheit zahlreicher, mehrkerniger Wanderzellen charakterisirt, die an der Oberfläche gehäuft liegen, und enthält zahlreiche Bacillen. Wir haben hier zweifellos wieder die Einschnittsstelle vor uns. Der Typus der Wanderzellen ist derselbe wie im vorigen Fall; Rundzellen fehlen auch hier fast vollkommen. Das Chromatingerüst der Wanderzellen und Bindegewebskerne verhält sich wie oben angegeben. Sichere Mitosen lassen sich nicht nachweisen. Die Bindegewebsfibrillen sind öfters eigenthümlich verquollen und in der Kernfarbe gefärbt. Auch hier wird man durch die cirkuläre bindegewebige Abgrenzung mancher Wanderzellenkomplexe an zerstörte Follikel erinnert — auch hier sind kleinere und grössere Blutextravasate vorhanden.

Ein enormer Bacillenrasen befindet sich an der Oberfläche. Mehrere kleinere Bacillenkolonien und einzelne Bacillen liegen im Gewebe. Die letzteren liegen hier dem Centrum des Eierstocks näher, als beim Kaninchen Nr. 1. Ausserhalb der Einschnittsstelle fehlen im Eierstock intakte Bacillen; dagegen sind die uns bekannten rothen Tropfen und Tröpfchen, namentlich in Luteinzellen, vorhanden. Noch ist hervorzuheben, dass weit entfernt von der Einschnittsstelle in dem den Eierstock umgebenden Fettgewebe grössere Bacillenrasen angetroffen wurden. Der dieselben umgebende Kranz von Wanderzellen, unter denen sich ganz vereinzelte Rundzellen befinden, bildet die einzige Veränderung des Gewebes.

Der Befund am rechten Eierstock deckt sich vollkommen mit dem eben beschriebenen; nur ist die Zahl der T.B. hier eine geringere.

Es ist schliesslich noch einer bei beiden Eierstöcken in gleicher Weise constatirten Anomalie zu gedenken. In beiden Eierstöcken sind ausser den T.B. andere Bacillen in grosser Zahl vorhanden. Im Vergleich zu den ersteren handelt es sich um breite Kurzstäbchen mit kolbigen Enden, die sich in der Kernfarbe färben, häufig jedoch wie die T.B. nicht gleichmässig, sondern nur theilweise, so dass man in Folge der vorhandenen Lücken an Kettenkokken erinnert wird. Sie liegen meist in grossen Haufen zusammen und dann anscheinend mitunter in präformirten Hohlräumen (Lymphgefässen?).

Da das betreffende Thier erst spät (s. oben) nach dem Tode secirt worden ist, und dabei die Witterung milde war, so muss hier wohl an Fäulnissbakterien gedacht werden. Jedenfalls besteht nicht der geringste Zusammenhang mit dem tuberkulösen Process, um so weniger, als bei keinem der anderen Thiere je wieder ähnliche Bacillen nachzuweisen waren.

Nr. 3. Kleineres graues Thier. 3 Tage nach Einführung je eines bacillenhaltigen Röhrchens in den linken Eierstock und den linken Eileiter, sowie eines derartigen Röhrchens in den rechten Eileiter getödtet. Formolhärtung. Serienschnitte.

Makroskopisch lassen sich zunächst keinerlei Abnormitäten nachweisen. Erst während des Schneidens treten die eingesetzten Röhrchen und im Eierstock die Einschnittstelle wie oben zu Tage.

Mikroskopischer Befund links. Der Eierstock enthält hier, wenigstens in den späteren Schnitten, mehr Follikel wie die bisher beschriebenen. Es treten neben zahlreichen älteren gelben Körpern grosse, ja anscheinend auch reife GRAAF'sche Follikel auf. Die ersten Schnitte ergeben als einzige Besonderheit eine in der Rindenschicht gelegene Kalkkugel (Fig. 5). Wir werden in Folge der ganzen Konfiguration hier wohl an einen verkalkten Follikel denken dürfen. — Von Schnitt 24 an werden an der einen Eierstocksoberfläche Veränderungen sichtbar. Wir stossen auf fasrige gefärbte Streifen, die sich in die Tiefe fortsetzen (Fibrin? verquollenes Bindegewebe?). Wir konstatiren Blutextravasate, reichlichen blutigen Inhalt in den wenig Wanderzellen enthaltenden Gefässen, Thromben, die zum Theil in Organisation begriffen sind, endlich Wanderzellen im Bindegewebe, die uns in Form einer kurzen Strasse zu einem innerhalb eines gelben Körpers gelegenen Wanderzellenherd führen. Hier wird später (Schnitt 39) das schrägdurchschnittene Röhrchen zuerst sichtbar (Fig. 6). Das Röhrchen ist wohl zweifellos von der bezeichneten Eierstocksoberfläche aus eingeschoben worden. Die geschilderten Erscheinungen verdanken zum Theil ihre Entstehung der Schnittverletzung.

Das Röhrchen ist sofort durch seine langgestreckten relativ zur Länge schmalen grossen Pflanzenzellen kenntlich. Es besitzt (s. d. Fig.) keine rundliche, sondern eine wellige Begrenzung und ist, bisweilen mehrfach gespalten. Die Pflanzenzellen sind in Hämatoxylinpräparaten gewöhnlich ungefärbt; in Karbolfuchsin-Methylenblaupräparaten haben sie hier eine vorwiegend rothe, zum Theil aber auch blaue Färbung. Es entsteht dadurch ein wunderlich buntes Bild. In der Peripherie des Röhrchens finden sich grosse, oft korkzieherartig gewundene, je nach der Färbung gelbe, bläuliche oder röthliche Tropfen; allem Anschein nach Blutergüsse, deren Blutkörperchen indessen vielfach unkenntlich sind. Auch geronnene Lymphe kommt jedenfalls in Betracht. Das Röhrchen scheint mit seiner ganzen Länge innerhalb eines gelben Körpers gesessen zu haben. Wenigstens habe ich, soweit die Beobachtung hier nicht versagt, keinen Anhaltspunkt dafür entdeckt, dass etwa ein Follikel in Mitleidenschaft gezogen worden wäre. Die Schnitte 24—38 zeigen deutlich, dass der immer mehr anwachsende Wanderzellenherd seinen Sitz in einem gelben Körper hat. Auch in den folgenden Schnitten tritt keine Aenderung des histologischen Bildes ein. Endlich dürfte der Durchmesser des in Betracht kommenden gelben Körpers die etwa 2 mm betragende Länge des Röhrchens um so viel übertreffen, dass das letztere darin Platz gefunden haben kann.

Was nun die histologische Beschaffenheit des Röhrchenbezirks anbetrifft, so ist vor Allem wieder die intensive Betheiligung der mehrkernigen Wanderzellen an dem Aufbau des Bildes hervorzuheben (Fig. 6). Die Wanderzellen durchsetzen das präexistente, der Röhrchenperipherie angelagerte Gewebe in grossen Massen und tragen dadurch zu einer schärferen Abgrenzung des letzteren bei. Sie erfüllen ausserdem den centralen Hohlraum des Röhrchens,

ferner zahlreiche Pflanzenzellen und verbinden in Form einer oder mehrerer Strassen Centrum und Peripherie, die obenerwähnten durch Zerreissung des Röhrchens entstandenen Spalten ausfüllend. Inwieweit es sich im Lumen des Röhrchens auch um die Anwesenheit präexistenten Bindegewebes handelt, lässt sich nicht überall sicher entscheiden, da die bisweilen zwischen den Zellen vorhandenen fasrigen Verbindungsbrücken sehr zart sind. Doch kann es nach anderweitigen Erfahrungen keinem Zweifel unterliegen, dass in Folge von Zerreissung des Röhrchens das umgebende Bindegewebe in das Lumen, eventuell auch in die Pflanzenzellen, eindringen kann. Ob das Röhrchen vielleicht bisweilen ausserdem gleich einem Locheisen derart wirkt, dass ein Cylinder des durchbohrten Gewebes im Lumen haften bleibt, muss dahingestellt bleiben, ist aber bei der Zerreisslichkeit des Röhrchens kaum wahrscheinlich.

Das präexistente, dem Röhrchen angelagerte Gewebe setzt sich nach den obigen Mittheilungen aus Lutein- und Bindegewebe zusammen. Doch ist das mehr aus den dem Röhrchen übergelagerten Schnitten (24—39) als aus den Röhrchenschnitten selbst zu entnehmen. Hier ist das präexistente Gewebe zum Theil so dicht mit mehrkernigen Wanderzellen der kleinen Gattung durchsetzt, dass ein Urtheil über die Natur seiner Zellen sehr erschwert ist. Dazu kommt, dass offenbar auch zwischendurch grössere Granulationszellen vorhanden sind, ferner dass die Kerne vielfach nicht die gewöhnliche Beschaffenheit darbieten. Sie zeigen theils mit, theils ohne Umlagerung des Chromatingerüsts Veränderungen, die wir später zu deuten haben (Fig. 7 a u. c, vgl. auch Fig. 31 u. a). Manche Kerne zeigen ferner typische Mitosen (Fig. 7 a u. b). Sowohl Pro- wie Anaphasen werden gefunden, doch im Ganzen nicht sehr häufig, in jedem Schnitt ca. 3—6, selten mehr. Endlich sind fast in jedem Schnitt Gruppen von dicht neben- oder übereinanderliegenden Kernen vorhanden, die eben durch ihre Lagerung den Eindruck der Zusammengehörigkeit erwecken (s. Fig. 7 b). Meist beträgt die Zahl 5—8, seltener sind es nur 2. Sie entsprechen nach Form und Grösse durchaus den Kernen der benachbarten Zellen. Mitosen waren darin nicht zu entdecken. Sehr häufig ist in der Umgebung ein kernfreier Bezirk; doch sind Zellgrenzen nicht zu erkennen. Der kernfreie Bezirk ist entweder mehr körnig (Fig. 7 b) oder mehr homogen. Im letzteren Fall entspricht er bisweilen der Beschaffenheit, die die Bindegewebsfibrillen auch anderwärts aufweisen (Fig. 8 a). Nicht immer sind Kerne in diesen zu erkennen. — Ausser den kleinen mehrkernigen Wanderzellen und vereinzelten grösseren Elementen von dem Typus der grosskernigen Leukocyten stösst man mitunter auf Rundzellen. Dieselben sind, je weiter wir uns von dem Röhrchen nach der Peripherie und nach oben und unten entfernen, desto zahlreicher, im Ganzen aber gegenüber späteren Objekten spärlich. Indirekte Segmentirungs- oder Fragmentirungsfiguren habe ich hier in den Wanderzellen nicht gefunden, dagegen eine eigenthümliche Modifikation der Kerne, in den kleinen und grossen Elementen, die sich in allen Objekten wiederholt. Fig. 7 a und c; 8 a, 31 sollen darüber zunächst objektiven Aufschluss geben.

Bezüglich des zelligen Inhalts im Röhrchenlumen und in den Pflanzenzellen ist dem Gesagten nicht viel hinzuzufügen. Neben zahlreichen mehrkernigen Wanderzellen finden sich auch hier ab und zu grössere längliche oder runde, bisweilen mit Fortsätzen versehene, oft abgeblasste Kerne (Fig. 7 c), die zum Theil sicher als Bindegewebszellen anzusprechen sind. Gegenüber der Peripherie besteht ein Unterschied insofern, als die mehrkernigen Elemente hier noch mehr überwiegen, sichere progressive Kern-

veränderungen ganz fehlen, und die übrigen sehr ausgeprägt sind. Eine Verwechselung mancher abgeblasster Kerne mit rothen Blutkörperchen, die hier zweifellos auch eine Rolle spielen, ist nicht immer zu vermeiden.

Für den Wanderzellenherd, der die Röhrchennähe verkündet, gelten die gemachten Angaben mutatis mutandis in gleicher Weise. —

Das Röhrchenlumen, viele Pflanzenzellen, die Umgebung des Röhrchens, besonders der anliegende mit Wanderzellen durchsetzte Bezirk enthält zahlreiche T.B. Dieselben sind hier in allen Dimensionen etwas kleiner als die Bacillen der bisher beschriebenen Präparate. Es handelt sich um Formolhärtung (vergl. oben S. 9). Dass indessen nicht sämmtliche vorhandenen Modifikationen auf die Anwendung des Formols zurückzuführen sind, ergibt sich einmal daraus, dass in demselben und in verschiedenen Formolpräparaten wesentliche Differenzen obwalten, weiter daraus, dass gewisse Modifikationen sich bei verschieden gehärteten Objekten wiederholen. Die Bacillen liegen auch hier wieder theils einzeln zerstreut, theils in kleineren Kolonien zusammen (Fig. 7 c). Grössere rothe Tropfen fehlen hier. Dagegen sind nicht selten kleine rothe Körner vorhanden, in deren Umgebung ebenso wie in der Umgebung mancher intakter Bacillen man jene eigenthümlich modificirten Zellkerne oder Derivate davon antrifft (s. Fig. 7 a u. c). In den bacillenhaltigen Zellen erscheinen die Kerne häufig verändert, jedoch habe ich hier nie eine progressive Figur gefunden. Bei den vorerwähnten grösseren Kernkomplexen trifft man, besonders in der Umgebung, Bacillen. Manchmal liegen sie ausserdem im verquollenen Bindegewebe, ohne dass noch Kerne nachweisbar sind.

Wenden wir uns nun zur Betrachtung der weiteren Umgebung des Röhrchens und des übrigen Eierstocks, so ergibt sich Folgendes. Jenseits des wanderzellenhaltigen Gewebsringes, der das Röhrchen umgibt, gelangen wir, abgesehen von der Einschnittsstrasse (s. oben), sehr bald in mehr oder weniger normales Gewebe. Nur wenige Wanderzellen ziehen sich nach der Peripherie; nur wenige Bacillen, die hier häufiger in intakten Bindegewebszellen liegen, haben sich gewissermassen weiter hinaus gewagt. Dagegen fällt uns von Schnitt 7 an im Bereich eines vom Röhrchen weit entfernten Oberflächengebietes ein bacillenhaltiger Herd auf, der in Schnitt 40 die grösste Ausdehnung gewinnt. Zunächst finden wir in dem kleinen zottenförmigen Vorsprung nur einzelne Wanderzellen und Bacillen. In Schnitt 40 dagegen liegt central innerhalb der bedeutend vergrösserten Zotte eine annähernd kreisförmig angeordnete Wanderzellenansammlung, die, ohne eine eigene feste Abgrenzung zu besitzen, doch, wie Fig. 8 zeigt, scharf hervortritt. Die Wanderzellen sind fast ausschliesslich mehrkernig — die Konfiguration des Herdes ist im Allgemeinen genau dieselbe (auch in Bezug auf die Bacillen) wie in der Röhrchenperipherie. In Fig. 8 a ist die Randpartie wiedergegeben. Man sieht, wie die Wanderzellen sich noch eine Strecke weit in das umgebende Bindegewebe fortsetzen. Letzteres zeigt sich in seinen Fibrillen oft eigenthümlich homogen gefärbt; zum Theil scheint es sich ausserdem um Ausläufer von Zellen mit stark gefärbtem Protoplasma zu handeln. — Ob bei der Zotte eigentlich ovarielles oder ob peritoneales Gewebe in Betracht kommt, lässt sich nicht sicher entscheiden. Letzteres ist, wahrscheinlicher, da kein kontinuirlicher Keimepithelüberzug vorhanden ist.

Im übrigen Eierstock sind noch folgende Veränderungen zu konstatiren:

1. Unter den in Obliteration (Atresie) begriffenen Follikeln habe einige eine eigenthümliche, von der Norm in mancher Hinsicht abweichende Beschaffenheit. In Fig. 9 a, b ist ein solcher Follikel veranschaulicht. Wir begegnen derartigen Bildern fast in allen Eierstöcken wieder und haben uns später damit ausführlicher zu beschäftigen.

2. Die Lutein-, Bindegewebszellen, Eireste, selten die Gefässe, enthalten wieder rothe Tropfen oder sind gleichmässig röthlich verquollen (Fig. 10; vergl. ferner Fig. 23, 40, 41). Hier sind besonders die tropfenhaltigen Bindegewebszellen in der Gefässschicht auffallend. Sie finden sich namentlich in der Umgebung der Gefässe und enthalten mitunter statt des normalen Kerns oder neben demselben noch blaue Körner zwischen den rothen Tropfen (Fig. 10).

3. Ausserhalb der beiden geschilderten Bacillenherde und ihrer Nachbarschaft lassen sich weder intakte Bacillen, noch progressive Erscheinungen irgend welcher Art nachweisen.

In Schnitt 76 wird zuerst das in die Tube eingesetzte Röhrchen sichtbar. Es ist offenbar relativ weit in die letztere vorgeschoben worden, denn es findet sich weitab vom Eierstock schief durch den Schnitt getroffen in dem Lumen eines annähernd querdurchschnittenen Tubensegments. Ueber das Röhrchen braucht dem früher Gesagten nichts hinzugefügt zu werden. Hinsichtlich des zelligen Inhalts und der zelligen Umgebung ist Folgendes hervorzuheben. Es sind im Allgemeinen 3 Gattungen von Zellen zu unterscheiden:

1. mehrkernige Wanderzellen der kleinen Gattung — dieselben wiegen (s. Fig. 11a) innerhalb des Röhrchens vor, sind ausserhalb des Röhrchens spärlicher;

2. grössere Elemente, deren Kerne entweder rundoval oder häufig auch halbmondförmig (Fig 11b), bisweilen ganz unregelmässig sind. Diese Elemente sind besonders zahlreich in der Umgebung des Röhrchens vorhanden und stehen bisweilen in direkter Verbindung mit den Schleimhautfalten zwischen denen sie liegen (Fig 11b);

3. endlich Rundzellen, die sehr spärlich sind und mehr peripherisch angetroffen werden.

Während die Kerne im Uebrigen wieder vielfache Abweichungen von der Norm zeigen, vermochte ich indirekte Theilungsfiguren im Bereich des Röhrchens nicht mit Sicherheit zu entdecken. Nur ein einziges Mal (Fig. 11b) bei X stiess ich in der Umgebung desselben auf eine (bacillenhaltige) zweikernige Zelle, bei der man an eine abgelaufene mitotische Theilung des Kerns denken könnte.

Die Bacillen sind ziemlich zahlreich und liegen hier mehr einzeln. Am häufigsten befinden sie sich, wenn überhaupt innerhalb von Zellen, in den grossen Elementen (Nr. 2), seltener aber unzweifelhaft auch in den mehrkernigen Wanderzellen. In Rundzellen waren keine nachzuweisen. Ueber ihe Lagerung in den Zellen vergl. die Figur.

Die dem Röhrchen benachbarten, aber auch entferntere Schleimhautfalten enthalten bald mehr, bald weniger Rundzellen. Ziemlich häufig trifft man auch in Karyokinese begriffene Epithelien an. Die Gefässe erscheinen stark gefüllt. Bacillen waren nirgends zu finden. —

Während das Bindegewebe der Fimbrien und das dieselben umschliessende lockere maschige Binde- und Fettgewebe vielfach völlig normalen Bau besitzt, fallen einige hier noch spärliche Ligamentpartien, auch solche, die weitab vom Tubenröhrchen liegen, durch einen grossen Zellreichthum auf. Die Bindegewebsfasern erscheinen nicht selten fast verdeckt durch ein Zellgewirr, das zunächst völlig regellos erscheint und schwer zu sondern ist. Bei Vergleichung mit normalen Stellen ergibt sich, dass zu den präexistenten auffallend grossen Peritonealendothelien und den langgestreckten Bindegewebszellen wiederum 3 Gattungen von Zellen hinzugekommen sind, und zwar anscheinend dieselben, die wir vorhin als im Bereich des Tubenröhrchens vorhanden, beschrieben haben. Ausser mehrkernigen Wanderzellen und Rund-

zellen Fig. 12. zeigen sich auch hier wieder grössere Granulationszellen, oft mit halbmondförmigen oder unregelmässigen Kern, die den obenerwähnten analog sind. In den praexistenten Zellen, in den Peritonealendothelien und Bindegewebszellen, hier dagegen nicht in den Gefässendothelien, sind ab und zu Mitosen vorhanden. Dass sich indessen solche auch in Granulationszellen und zwar vermutlich anderer Provenienz finden, darauf deutet u. A. meiner Ansicht nach Fig. 13. Während an der Oberfläche die Zellen meist völlig regellos zerstreut sind, finden wir dieselben in der Tiefe öfters annähernd kreisförmig um Hohlräume gruppirt. Die Hohlräume entsprechen theils (Fig. 12. vergl. auch 25a. b) den Maschen des lockeren subperitonealen Bindegewebes, theilsanscheinend Fettzellen, endlich hier und da Gefässen. Sie sind entweder leer oder sie enthalten mehrkernige Wanderzellen und Bacillenkolonien oder sind mit homogenen oder mit durch Lücken unterbrochenen rothen Massen gefüllt. Diese Verhältnisse sind in späteren Objekten mehr ausgeprägt — wir kommen nochmals darauf zurück. —

Rechts. Makroskopisch fehlt jede Abnormität. Obwohl das Röhrchen nicht zu finden ist, hat doch sicher eine bacilläre Infektion stattgehabt. Das beweist der

Mikroskopische Befund. Im Eierstock sind zwar keine Bacillen, doch sind in den Lutein- Bindegewebs- und manchen Eizellen die rothen Tropfen nachweisbar. Ferner fehlen nicht die in besonderer Weise obliterirten Follikel. (vergl. Fig. 9). Die Tubenschleimhaut lässt keine Besonderheiten erkennen — um so charakteristischer sind die Veränderungen im Gebiet der Tubenfimbrie und im Ligament.

Es ist hier besonders der dem Eierstock direkt anliegende Fimbrienabschnitt betroffen — wohl ein Hinweis darauf, dass das später herausgefallene Röhrchen, ohne in die Tube selbst gelangt zu sein, hier das Gewebe inficirt hat. Wir finden das Epithel der Tubenfimbrie sowohl wie den bindegewebigen Grundstock und das umgebende Gewebe wiederum von zahlreichen neu hinzugekommenen Zellen durchsetzt. An der Oberfläche entsteht dadurch mancherorten ein kontinuirlicher Zellenbelag, der mit der durch Schiefschnitt hervorgerufenen Mehrschichtigkeit des Epithels nicht verwechselt werden kann. Die Buchten, die durch die Windungen der Fimbrienoberfläche entstehen, sind nicht selten mit Zellen ausgefüllt. Die Zellgattungen sind wiederum die oben beschriebenen. Zum Unterschiede gegen früher sind aber hier die mehrkernigen kleinen Wanderzellen sehr spärlich, die Rundzellen etwas häufiger; weitaus am zahlreichsten sind die grösseren Granulationszellen, die in durchaus analoger Weise auch in notorischen Blutgefässen gefunden werden. Besonders zu betonen ist, dass die mitotischen Kernfiguren nicht häufig sind. Manche der grossen Granulationszellen enthalten offenbar fremden Inhalt, d. h. Chromatinkörner und rothe Blutkörperchen. Dagegen sind Bacillen sehr spärlich vorhanden, häufiger röthliche Scheiben und Tropfen zwischen den Zellen. —

Nr. 4. Junges, graues Thier. Beide Eierstöcke wie bei Nr. 1 geimpft, aber durch mehrere Einschnitte. Tod nach 4 Tagen an septischer Peritonitis (Darmverletzung). Härtung in MÜLLER-Sublimat.

Links. Makroskopisch ist von den beiden Einschnitten der eine sofort, der andere erst unter Zuhilfenahme des Mikroskops kenntlich. Sie erscheinen als schwärzliche Striche resp. Punkte. Der erste verläuft als ca. 2 mm langer Strich von dem unteren Eierstockspol aus der Längsachse des ca. 1 cm langen Eierstocks parallel, ziemlich median (Fig. 14). Der

andere liegt als dunkler Punkt an der breiten Fläche des Eierstocks, dem Fimbrienende näher.

Mikroskopischer Befund. Zunächst ist hervorzuheben, dass hier jede Spur von Luteinzellen und gelben Körpern fehlt. Wir finden nur Follikel aller Entwicklungsstufen in grosser Zahl und interstitielles Bindegewebe. Auffallend viel Follikel sind obliterirt. Im Ligament, dem Fimbrienende der Tube benachbart, treffen wir den oben erwähnten Nebennierenkeim (Fig. 3), ferner epithelial ausgekleidete Schläuche, die theilweise wohl als Epoophoron- resp. Paroophoronkanäle aufzufassen sind.

Im Bereich der Einschnitte ist das Gewebe hochgradig und zwar an beiden Stellen ziemlich gleichartig verändert. Fig. 14 gibt von dem grösseren Einschnitts- und Impfungsbezirk ein Uebersichtsbild. Im Centrum liegen zahlreiche, zum Theil riesige Bacillenrasen, die von einer dichten Anhäufung zelliger Elemente umgeben sind, unregelmässig im Gewebe vertheilt Ziemlich scharf, wenigstens bei schwacher Vergrösserung, hebt sich die Umgebung, in der hier und da obliterirte Follikel sichtbar sind (14f), ab. Die stärkere Vergrösserung ergibt, dass sich in der nächsten Nachbarschaft der Bacillenrasen mehrkernige Wanderzellen der kleinen Gattung in grossen Mengen angesiedelt haben. Dieselben sind indessen (Fig. 15) weitaus zum grössten Theil zerfallen — intakte Elemente sind spärlich. Weiter peripherisch stösst man auf ganz vereinzelte Rundzellen und grössere Granulationszellen. Im Uebrigen sind hier wegen des enorm dichten Zellengewirrs Einzelheiten kaum festzustellen. Nur so viel lässt sich eruiren, dass die Chromatinbrocken, an deren Bildung ausser den mehrkernigen Wanderzellen auch andere Zellen betheiligt sein mögen, sich mitunter innerhalb ganz grosser Granulationszellen befinden, wie das Fig. 15 zeigen soll. Es kommen solche grosse, theils kernhaltige, theils kernlose Zellen in der Nachbarschaft der Einschnittsherde auch noch an anderen Stellen vor. — Noch ist hervorzuheben, dass im Bereich der Einschnittsstellen sehr spärliche Mitosen vorhanden sind, dass die Bacillen in der Umgebung der Rasen oft einzeln und anscheinend öfters innerhalb von Zellen liegen, endlich dass manche ringförmig abgegrenzte Wanderzellenkomplexe, obgleich Ei- und Epithelbestandtheile fehlen, eben wegen dieser Abgrenzung vermuthlich als zerstörte Follikel aufgefasst werden dürfen (Fig. 14f).

Hinsichtlich des den Einschnitten benachbarten Gewebes, das sich bei stärkerer Vergrösserung weniger scharf abgesetzt erweist, ist vor Allem zu konstatiren, dass hier mancherorten Zellen zu Grunde gegangen sein müssen. Wir finden auch hier ab und zu gequollene Bindegewebsfasern, die der Zellen ganz entbehren, mitunter aber Bacillen erkennen lassen. Manche hyalinkörnige Schollen entsprechen wohl Eiresten — doch ist hier in der Deutung insofern Vorsicht geboten, als die Bacillenrasen in Karminpräparaten meist gleichfalls hyalines Aussehen besitzen. Einige präexistente Zellen und auch einige der durch besondere Charaktere ausgezeichneten Granulationszellen (s. u.) zeigen indirekte Kerntheilung. In keiner mitotischen Zelle ist ein T.B. zu finden.

Die Bacillen sind hauptsächlich auf die nächste Nachbarschaft der Impfstellen beschränkt. Nur in wenigen Schnitten sind einzelne Exemplare entfernt davon in der Parenchymschicht vorhanden, in einigen Anfangsschnitten ausserdem eine kleine Kolonie an einer anderen Stelle der Rinde. Ob letztere dorthin eingeschoben worden ist oder unabhängig von den Einschnitten hingelangt ist, lässt sich nicht sagen. Das Gewebe verhält sich nicht anders wie im Einschnittsbezirk. Nur sind die Veränderungen quantitativ geringer.

In keinem intakten Follikel sind erhaltene Bacillen nachzuweisen. Da-

gegen stossen wir auf Eireste und gequollene zonae, die rothe oder schwärzliche Körner enthalten (Fig. 16), ferner auf rothe Tropfen und Körner im Bindegewebe (vergl. Fig. 10); auch sind, wie gesagt, auffallend viele Follikel obliterirt.

Höchst beachtenswerth sind noch folgende Befunde. Während zahlreiche Gefässe nicht von der Norm abweichen, fallen andere, namentlich Venen, dadurch auf, dass sie besonders grosse Leukocyten, mitunter in grosser Zahl, enthalten, deren Protoplasma bei Methylenblaufärbung nicht selten sehr dunkel und zusammengeballt erscheint, und deren Kerne indirekte Theilungsfiguren enthalten. In der Färbung, sowie in der Gestalt und Grösse der Kerne sind mancherlei Abstufungen zu bemerken. Ich begnüge mich vorläufig mit dem Hinweis auf die Figg. 17, 18 und 19, die öfters ausserdem über das Verhältniss dieser Zellen zu den Bacillen Aufschluss geben. Auffallend ist nun, dass wir vielfach ausserhalb der Gefässe, besonders in ihrer Nachbarschaft, im Eierstocksgewebe grosskernige, mitunter mitotische Granulationszellen vertheilt finden, die entweder genau den Typus der abgebildeten Leukocyten zeigen oder, ihnen sehr ähnlich, gewisse Besonderheiten erkennen lassen, die sie von anderen Granulationszellen unterscheiden. In Fig. 20 ist eine solche Granulationszelle dargestellt. Wir wollen sie als Plasmazelle bezeichnen. Endlich ist hervorzuheben, dass schon so kurze Zeit nach der Impfung Riesenzellen zu finden sind. Sie liegen zum Theil (s. Fig. 21) in zerstörten Eizellen innerhalb des leicht gequollenen und zersprengten zonaringes; zum Theil (s. Fig. 22) anscheinend in Gefässen. Da ein obliterirter Follikel, wenn das Ei völlig geschwunden ist, einem Gefäss sehr ähnlich sein kann, und hier rothe Blutkörperchen nicht nachweisbar sind, so möchte ich mich nicht absolut sicher aussprechen, halte aber die obige Deutung für die wahrscheinlichere. Tube und Ligament dieses Eierstocks sind leider einer Untersuchung nicht unterzogen worden.

Rechts. Makroskopisch keine Abnormitäten. Mikroskopisch ergibt sich gleichfalls ein fast völlig negativer Befund; vor Allem ist kein einziger T.B. im Eierstock zu entdecken, nur ganz vereinzelt sind rothe Körner oder Tropfen wie oben vorhanden, ferner einzelne Mitosen in präexistenten Bindegewebszellen und einzelne Plasmazellen. Die Gefässe sind turgescent, enthalten aber keine in indirekter Theilung begriffenen Leukocyten. Beide Einschnitte haben hier offenbar nur die Eierstocksoberfläche getroffen, der eine scheint am oberen Eierstockspol ausgeführt worden zu sein. Wir finden hier viel freies Blut und mehrkernige Wanderzellen im Gewebe wie an der Oberfläche, indessen keine Bacillen. In Folge der starken Blutung dürften die eingeschobenen Kulturbröckchen nicht oder nicht genügend gehaftet haben.

Nr. 5. Graubraunes, ziemlich grosses, im Beginn trächtiges (?) Thier. Beide Eierstöcke am unteren Pol mit bacillärem Material eingerieben. Nach 4 Tagen getödtet. Formolhärtung.

Makroskopisch fällt am gehärteten, gefärbten Objekt ausser starker Gefässfüllung eine stellenweise dunkle Färbung in der Umgebung der Eierstöcke auf.

Mikroskopischer Befund. In beiden Eierstöcken liegen einige gelbe Körper an der Oberfläche. Im rechten enthält einer der letzteren einen grossen Bluterguss. Von den zahlreich vorhandenen Follikeln sind viele obliterirt, manche in der oben angegebenen besonderen Form (vergl. Fig. 9). Einige enthalten bei intaktem Epithel innerhalb der unveränderten oder gequollenen zona einen körnig rothen Eidotter (Fig. 23). Manche Ei-

reste, die im Hohlraum eines obliterirten Follikels liegen, enthalten wieder grössere Tropfen. Besonders hervorzuheben ist das durch Fig. 24 veranschaulichte Bild eines obliterirten Follikels. Dasselbe scheint mir für die Erklärung der innerhalb der Follikel entstehenden Riesenzellen nicht ohne Bedeutung. Intakte Bacillen fehlen in den Eierstöcken vollständig. Rothe Körner sind ausser in Eiern auch im Bindegewebe und anscheinend auch bisweilen in Gefässendothelien vorhanden. Indirekte Theilungsfiguren in Leukocyten habe ich hier nicht gefunden.

Viel ausgesprochener als im Eierstock sind die Veränderungen im Ligament, während Tube und Uterus normal erscheinen. Wir stossen im Bereich des lockeren Binde- und Fettgewebes wiederum auf zellenumkränzte Hohlräume, die den Maschen des ersteren entsprechen (Fig. 25a und b) — einige derselben nehmen sich wie zerstörte Gefässe aus, doch lässt sich in dieser Beziehung hier keine sichere Entscheidung treffen. Die Zellen sind hier viel zahlreicher wie beim Kaninchen Nr. 3, vielfach entsteht ein beinahe drüsenähnlicher Charakter des Gewebes; nach der Oberfläche zu wird die Zellschicht kontinuirlich. Die Hohlräume sind meist leer oder lassen, bisweilen auf anderem Niveau, grosse präexistente Peritonealendothelien erkennen. Stellenweise, aber hier selten, finden wir darin rothe, oft lückenhafte Massen, die bisweilen nur die Peripherie des Hohlraumes einnehmen (Fig. 25b), bisweilen ihn ganz erfüllen. Sehr häufig, aber nicht immer, sind in den rothen Massen Bacillen zu erkennen (s. d. Fig.). In diesem Falle fehlen sie auch nur selten in der zelligen Umgebung. Oefters liegen sie in kernfreiem, feinkörnigem Gewebe, nicht selten von mehrkernigen Wanderzellen oder den oben beschriebenen körnig modificirten Kernen oder von Chromatinbrocken umgeben (vergl. Fig. 31). Rechts sind sie zahlreicher als links. Ueber die Natur der die Hohlräume umgebenden Zellen lässt sich nur soviel aussagen, dass hier im Ganzen wenig mehrkernige kleine Wanderzellen, mehr Rundzellen und weitaus überwiegend die grösseren Granulationszellen vorhanden sind. Nur selten finden sich wie in einem Schnitt rechts die Rundzellen hintereinander aufgereiht, ein Bild, dem wir später so oft begegnen. Die grösseren Granulationszellen zeigen häufig auffallend runde Form und erinnern in der Kernbeschaffenheit an die grossen Leukocyten der Gefässe; indessen fehlen Plasmazellen von der vorhin geschilderten Beschaffenheit hier, soviel ich sehen kann, vollständig. In den Bindegewebszellen, den Peritoneal-, selten den Gefässendothelien finden sich ziemlich reichlich Mitosen. Kernerscheinungen anderer Bedeutung fehlen nicht. Ab und zu stösst man auf mehrkernige Riesenzellen; doch sind im Ganzen nur wenige vorhanden. Eine grosse Riesenzelle mit bipolar gelegenen Kernen, lückenhaftem Protoplasma und vereinzelten, central liegenden T.B. befindet sich innerhalb eines Haares (Fig. 26a). Eine andere kleine, spitz zulaufende fällt dadurch auf, dass sie nur einen kleinen Kern besitzt. Bacillen fehlen darin, in der nächsten Nachbarschaft sieht man einen mitotischen Kern (Fig. 26 b).

Zwischen den endothelbekleideten tief einschneidenden Furchen des Ligaments sind verschiedentlich grössere nicht selten von rothen Blutkörpern umgebene Granulationszellen angesammelt, die derjenigen der Fig. 11 b entsprechen. Es sind hier, da auch Bacillen vorhanden, Beobachtungen über das Verhältniss zwischen ihnen und den Zellen möglich. Fig. 27 a, b, c, d, e geben darüber Aufschluss. Fig. 27 f stammt aus dem peritonealen Bindegewebe. — Noch ist zu erwähnen dass sich am tiefsten Grunde der Furche in einem Schnitt ein rundlicher, vornehmlich aus grösseren Granulationszellen und vereinzelten Rundzellen und Resten von mehrkernigen Wanderzellen bestehender Herd befindet, der sich schärfer von der Umgebung abhebt. Die

Granulationszellen entsprechen theils den vorerwähnten, theils sind sie von mehr länglicher Form. Intakte Bacillen fehlen in dem Herd, doch sind einige rothe Tropfen vorhanden.

Nr. 6. Jüngeres, braunes Thier. In den rechten Eierstock ist ein bacillenhaltiges Röhrchen — ausserdem durch einen Einschnitt bacilläres Material direkt eingeschoben worden. (Linker Eierstock nicht geimpft.) Nach 5 Tagen getödtet. Formolhärtung.

Makroskopischer Befund. Nach Entfernung einer dünnen Gewebsschicht tritt das Röhrchen zu Tage. In der Umgebung des Eierstocks finden sich im gefärbten Präparat dunklere Stellen, die erst mikroskopisch als pathologisch erkannt werden.

Mikroskopischer Befund. Der Eierstock ist reich an Follikeln der verschiedensten Entwicklung. Frische gelbe Körper fehlen. Das Röhrchen lässt sich nur durch wenige Schnitte hindurch verfolgen. Es ist vermuthlich nicht tief ins Eierstocksgewebe eingedrungen. Da ausserdem verschiedene verkalkte Follikel in seiner Umgebung vorhanden, und da es schräg getroffen worden ist, so sind nur wenige brauchbare Schnitte zu erzielen. Die meisten derselben reissen. — Die Untersuchung ergibt Folgendes. Die Pflanzenzellen sammt ihrem Inhalt verhalten sich im Wesentlichen wie beim Kaninchen Nr. 3. Es fällt nur auf, dass die Zellen, gleich wie früher mehrkernige Wanderzellen und grössere Elemente, dichter liegen und dass bedeutend mehr einzelne Chromatinkörner und runde Chromatintropfen vorhanden sind, (Fig. 28), ferner mehr abgeblasste Kerne. —

Intakte Bacillen sind wenig, rothe Körner vielfach zu sehen. In der Umgebung des Röhrchens verhält es sich ähnlich, doch sind mehr intakte Bacillen nachzuweisen. Das umgebende Gewebe besteht theils aus gewöhnlichem interstitiellem Eierstocksgewebe, theils aus auffallend grossen Zellen, die, wie die Vergleichung mit einem benachbarten Follikel lehrt, als Thekazellen aufgefasst werden müssen und darauf hindeuten, dass das Röhrchen vermuthlich einen Follikel eröffnet hat; doch ist von den übrigen charakteristischen Follikelbestandtheilen nichts mehr zu entdecken. In den nach Verschwinden des Röhrchens folgenden Schnitten ist nur eine Anhäufung mehrkerniger Wanderzellen sichtbar.

Noch ist hervorzuheben, dass auf eine Strecke weit dem Röhrchen eine feinkörnige fast homogene Masse anliegt, in der dicht aneinandergelagerte grössere Kerne Gruppen bilden (vergl. Fig. 49 R.). Zwischen ihnen stösst man auf einzelne, mehrkernige Wanderzellen. Das Bild erinnert in mancher Hinsicht an die früher beim Kaninchen Nr. 3 gemachten Beobachtungen.

Von Schnitt 7 an taucht an anderer Stelle in der nächsten Nachbarschaft eines chromatolytischen Follikels ein neuer pathologischer Bezirk auf, der sich fast durch den ganzen Eierstock hindurch verfolgen lässt. Es ist zunächst ein einheitlicher, von Thekazellen und interstitiellem Bindegewebe umgebener ovaler Herd (Fig. 29), der sich später in einzelne kleinere Herde sondert. Einer der letzteren ist in Fig. 30 mit stärkerer Vergrösserung dargestellt. Während bei dem grossen Herd der Zerfall überwiegt (die Chromatinbrocken befinden sich dabei anscheinend theilweise wieder innerhalb grosser Zellen, s. oben —), während nur in der nächsten Umgebung der vorhandenen centralen Bacillenkolonie und in der Peripherie erhaltene mehrkernige Wanderzellen sichtbar sind, stösst man in den kleinen Herden vorwiegend auf zahlreiche, als solche kenntliche, wenn auch häufig abgeblasste mehrkernige Elemente; die letzteren sind nebst einigen grösseren

Granulationszellen und einzelnen Rundzellen durch stark hervortretende, derbe, häufig, wie es scheint, gequollene Bindegewebszüge umfasst und imponiren als besondere Herde (Fig. 30). Wie die Figur lehrt, sind sehr zahlreiche Bacillen vorhanden — im Centrum eine grössere Kolonie, in der Peripherie viele Einzelexemplare. Die Bacillen sind hier, obgleich es sich um ein Formolpräparat handelt, i. A. sehr kräftig entwickelt. Mitosen lassen sich innerhalb der Herde nicht nachweisen, dagegen fallen hier sowohl wie in der Nachbarschaft die zahlreichen fadig-körnigen, stark gefärbten Kerngebilde auf, deren schon öfters Erwähnung gethan wurde. Sie sind meist oder doch sehr häufig von Bacillen umgeben (Fig. 31). Ausserhalb der Herde zeigen sich gleichfalls noch eine Strecke weit Bacillen und kleine Bacillengruppen, die theils freiliegen, theils in Zellen eingeschlossen sind. Die Gruppen geben nicht selten, wie wir das später abbilden wollen, Kern- oder Zellformen wieder (vergl. Fig. 62 a). Die präexistenten Zellen zeigen ziemlich selten mitotische Umlagerung, häufiger finden wir die Kerne abgeblasst oder zerschnürt, häufig einzelne Chromatinbrocken darin.

Abgegrenzte Ansammlungen grösserer Granulationszellen fehlen ebenso wie Riesenzellen; auch in entfernteren Theilen des Eierstocks ist nichts dergleichen nachzuweisen. Nur sind viele Follikel obliterirt und die bekannten rothen Körner und Tropfen finden sich ab und zu. Es ist ausserdem hervorzuheben, dass in Hämatoxylin-Eosin-Präparaten in der Nachbarschaft der Herde viele eosinophile Wanderzellen (Fig. 32), endlich, dass in manchen Gefässen auffallend grosse Leukocyten, bisweilen mit rothen Tröpfchen im Leib, vorhanden sind. Einmal habe ich auch hier wieder Leukocyten mit indirekter Kerntheilung im Gefäss gefunden.

Während sich das Ligamentgewebe wie im vorigen Fall verhält, Tuben- und Uterusschleimhaut ohne Anomalien sind, fällt im Bindegewebe der Tubenfimbrie ein sehr interessanter zell- und bacillenreicher pathologischer Bezirk auf, der sich durch eine Reihe von Schnitten hindurch verfolgen lässt. Es ist zu betonen, dass derselbe zunächst ausser jedem Zusammenhang mit dem Eierstock steht. Erst in den Schlussschnitten finden wir eine Verbindung mit dem Eierstock. Es hat demnach von der Einschnitts- resp. Impfzone aus, der die oben geschilderten Eierstocksherde entsprechen, eine ziemlich intensive natürliche Verschleppung von Bacillen stattgefunden.[1])

Der Bezirk hebt sich nur durch seinen grossen Zellreichthum von der zellärmeren Umgebung ab. Ohne eine besondere bindegewebige Kapsel zu besitzen, macht er dadurch auf einigen Schnitten den Eindruck eines begrenzten ovalen Herdes — in anderen Schnitten finden wir eine ganz irreguläre Zellansammlung. Wir unterscheiden darin (Fig. 33) einmal die präexistenten grossen Bindegewebszellen, nicht sehr zahlreiche mehrkernige Wanderzellen, mehr Rundzellen, endlich sehr viel grössere Granulationszellen, von denen viele gleichfalls runde stark gefärbte Kerne besitzen. Sehr auffallend ist, dass gerade im Bereich der stärksten zelligen Ansammlung Mitosen so gut wie ganz fehlen. Uebrigens sind auch anderweitig modificirte Kerne spärlich. Etwas entfernter von dem geschilderten Herde sind zahlreiche Rundzellen, öfters in Reihen oder grösseren Gruppen (Fig. 34) angeordnet, vorhanden; ferner nicht wenig Plasmazellen, über die Fig. 35 a, b, c, d und Fig. 36 Aufschluss geben; endlich finden wir, dem Bindegewebe auf weitere Strecken hinaus, Zellen, sehr oft mit Bacillen im Leib, eingelagert (Fig. 37), von denen man nicht sicher sagen kann, ob es sich um

[1]) Vergl. das 4. Kapitel.

präexistente Bindegewebszellen oder neu hinzugekommene Granulationszellen handelt. Die indirekten Theilungsfiguren sind auch hier spärlich — manche befinden sich (Fig. 38a) in auffallend kleinen Kernen, manche haben ein besonderes Gepräge (Fig. 38b, vergl. Fig. 13). In den benachbarten Gefässen sind erstens bisweilen auffallend viel, ferner auffallend grosse Leukocyten zu finden (Fig. 39). Manche der letzteren enthalten Bacillen. Die Kerne, ebenso wie der Leib, verhalten sich in der Form und Färbung sehr verschieden. Ueber die Bacillen geben die Figg. 33, 34, 37 und 39 Aufschluss. Es ist nur noch zu bemerken, dass in dem geschilderten Bezirk grössere Bacillenkolonien, wie wir sie im Uebrigen so häufig beobachteten, zunächst ganz fehlen. —

In den Schlussschnitten dagegen ändert sich das Bild insofern, als hier wieder kleine und grössere derartige Kolonien auftauchen. Sie sind umgeben von intakten Wanderzellen; peripherisch liegen wieder Chromatinbrocken; der Zerfallsherd ist schärfer abgegrenzt. —

Nr. 7. Braunes, ausgewachsenes Thier. Beide Eierstöcke mit bacillärem Material am unteren Pol bestrichen. Nach 7 Tagen getödtet. Formolhärtung.

Makroskopisch kein wesentlicher Befund.

Mikroskopisch liegen die Verhältnisse beiderseits im Wesentlichen gleich — es gilt die folgende Beschreibung für beide Seiten.

In den Eierstöcken, hinsichtlich deren im Uebrigen die Befunde bei Kaninchen Nr. 5 zu vergleichen sind, fällt im Gebiet der Rinde ein Gewebsbezirk auf, der sich durch das Vorhandensein kleinerer und grösserer rother Tropfen, sowie homogener rother Gebilde auszeichnet; in letzteren sind hier und da einzelne auffallend kleine dünne Bacillen und rothe Körnchen nachweisbar. Zum Theil handelt es sich sicher um roth verquollene Gefässe (Fig. 40); zum Theil sind die Tropfen auch zelliger Herkunft (vgl. Fig. 43). Ob auch Primordialfollikel, an die hier weiter gedacht werden muss, in Betracht kommen, ist nicht zu entscheiden. Ueber die Nachbarschaft lässt sich, da die Schnitte besonders am Rande dick sind nur so viel aussagen, dass einzelne Bacillen und anscheinend einzelne Mitosen vorhanden sind. Mehrkernige Wanderzellen fehlen, dagegen stösst man auf einige verkalkte Follikel, welche die Dicke der Schnitte hinreichend erklären.

In der Umgebung der im perivaskulären Bindegewebe gefundenen rothen Tropfenzellen und Körner sind hier und da Mitosen vorhanden. In einem zerstörten Follikel finden wir den rothkörnigen Eirest von kleineren Riesenzellen umgeben (Fig. 41); in den leeren Höhlen obliterirter Follikel bisweilen eine einzige grosse Granulationszelle (Fig. 42).

Sehr ausgeprägt sind die Veränderungen im Ligament, die bedeutend intensiver sind wie beim Kaninchen Nr. 5. Ihre genauere Beziehung zu dem Ort der Einreibung lässt sich nicht ermitteln. Der Zellreichthum nimmt, wie wir das auch schon früher konstatirt haben, gegen die Oberfläche hin stets zu. Wir finden hier streckenweise eine kontinuirliche Zellschicht, die nur durch kleinere und grössere, häufig roth gefärbte Lücken unterbrochen ist (Fig. 43). Mitunter ist auch ein bindegewebsfreier grösserer zelliger Komplex der Oberfläche angelagert. In der Tiefe finden wir einzelne aus grösseren Granulationszellen, Plasma-, Rund- und mehrkernigen Wanderzellen bestehende rundliche Herde (Fig. 44). Die uns bekannten Hohlräume sind bald vorhanden, bald fehlen sie. Im letzteren Fall sind die mehrkernigen Wanderzellen gewöhnlich spärlich, während sie im ersteren Fall, falls der Hohlraum nicht leer ist, sich in grossen Mengen

central angesammelt haben. Die Plasmazellen besitzen eine vorwiegend peripherische Lagerung. Uebrigens sieht man mitunter, jedoch selten, Zellen mit rundem stark gefärbtem Kern und stark gefärbtem körnigem Protoplasma auch innerhalb der Gefässe (Fig. 45). Noch ist hervorzuheben, dass innerhalb des Granulationszellenherdes zuweilen noch Gefässe erkennbar sind (Fig. 44), ferner dass intakte Bacillen hier wie überhaupt in dem Objekt völlig fehlen. Nur grössere und kleinere rothe Tropfen sind sichtbar. Indirekte Kerntheilungsfiguren sind recht spärlich, aber immerhin vorhanden. Sie befinden sich offenbar in verschiedenen Zellen. — Ziemlich zahlreich sind mehrkernige und Riesenzellen im Gewebe zerstreut. Unter den letzteren überwiegen die kleinen. Manche der kleinsten Gattung scheinen sich in Gefässen zu befinden (Fig. 44). Unter den grösseren sind nach Form-, Beschaffenheit des Kerns und Leibes sehr verschiedene Gebilde da, wie sie später abgebildet werden sollen. Ich begnüge mich hier mit einer Figur (Fig. 46), welche eine vierkernige Zelle mit enorm grossen Kernen darstellt. Zum Vergleich sind einige benachbarte Granulationszellen mit derselben Vergrösserung daneben gezeichnet. — Noch ist zu erwähnen, dass sich im Ligament des linken Eierstocks normales Eierstocksgewebe eingesprengt findet (vergl. Fig. 2 und oben S. 13).

Schliesslich ist eines dem rechten Eierstock dicht angelagerten Ligamentherdes zu gedenken, der sich durch Besonderheiten auszeichnet. Er ist einmal stark mit mehrkernigen Wanderzellen durchsetzt, weist an einigen Stellen kompakten Chromatinzerfall auf, ähnlich wie der bei dem vorigen Kaninchen beschriebene Eierstocksherd, endlich finden wir hier und da inmitten der zelligen Komplexe ein feinkörniges, von Zellen ganz entblösstes oder mit Kernresten durchsetztes Netzwerk (Fig. 47); das Gewebe ist theilweise in einer Art zerstört, die sicher der Verkäsung zugerechnet werden muss. Die Kerne sind entweder abgeblasst oder häufig auch in uns bekannter Weise körnig modificirt. Ein Bild der letzteren Art ist auf Fig. 47a dargestellt. Bacillen fehlen vollkommen — spärliche rothe oder rothgelbe Tropfen sind vorhanden.

Nr. 8. Ausgewachsenes, graubraunes Thier. 2 bacilläre Röhrchen in den rechten Eierstock, eines in die linke Tube. Nach 7 Tagen getödtet. Formolhärtung. Serienschnitte.

Rechts. Makroskopisch kein besonderer Befund.

Mikroskopischer Befund. Nach wenigen Schnitten erscheint das erste Röhrchen. Es ist schräg getroffen und besitzt zunächst kein Lumen; ein solches macht sich erst später bemerkbar. Die Pflanzenzellen enthalten vornehmlich runde Chromatinpartikel verschiedener Grösse, die sich zum Theil in grösseren Zellen zu befinden scheinen. Daneben sieht man wenig erhaltene grössere Granulations- und mehrkernige Wanderzellen. Die meisten Zellen besitzen abgeblasste oder körnig modificirte Kerne. Bacillen sind nicht sehr zahlreich vorhanden.

Es lässt sich feststellen, dass das Röhrchen vornehmlich dem zellarmen Centrum eines gelben Körpers eingelagert ist. Doch sind die Veränderungen des das Röhrchen umgebenden präexistenten Gewebes auffallend geringe. Nur in dem erwähnten zellarmen Centrum sind Bacillen etwas weiter vom Röhrchen entfernt zu finden. Sie sind hier Bindegewebszellen, bisweilen auch grösseren ein- und mehrkernigen Granulationszellen, die in spärlicher Zahl vorhanden sind und mitunter Luteinpigment und Chromatinkörnchen enthalten, eingelagert. Durch derartige Beschaffenheit des Gewebes kündigt auch das Röhrchen sein Erscheinen an; sobald es sichtbar geworden ist,

werden die Bacillen etwas zahlreicher; es gesellen sich mehrkernige Wanderzellen und Rundzellen hinzu. Einzelne Kerngruppen fallen wie früher durch die kernlose Umgebung und dichte Aneinanderlagerung der Einzelkerne auf. Mitosen kann ich hier nicht finden — vielleicht wegen der Dicke der Schnitte. — Die benachbarten Luteinzellen enthalten weder Bacillen noch — das kann ich sicher sagen — Mitosen. Dagegen sind einige Kerne auffallend blass, andere enthalten grobe Chromatinkörner und zeigen ausserdem Veränderungen, wie sie noch abgebildet werden sollen (vgl. Fig. 54). Schon vor dem Erscheinen des Röhrchens fiel ausser den oben geschilderten Veränderungen im Centrum des gelben Körpers ein unregelmässig ins Innere des Eierstocks vorspringender und in den verschiedenen Schnitten sich verschieden weit in der Rinde ausbreitender Oberflächenherd auf. Derselbe soll später genauer berücksichtigt werden. Obgleich keine Verbindung mit dem Röhrchen nachweisbar ist, liegt doch, da die Serienschnitte nicht lückenlos sind, die Möglichkeit vor, dass es sich hier um die Einschnittsstelle handelt. Das viel später und erst nach starker Verkleinerung des ersten hervortretende zweite Röhrchen ist längs getroffen und beim Schneiden ausgefallen. Man kann indessen die Stelle, wo es gesessen, einmal an der rechteckigen, nicht ganz 2 mm in der Länge messenden Lücke, dann an den Veränderungen des umgebenden Gewebes erkennen. Besonders das zwischen der einen schmalen Kante und der Oberfläche des Eierstocks befindliche Gewebe hat solche Veränderungen erlitten. Hier ist auch die Kontinuität mit der Oberfläche gewahrt — wir erkennen, welchen Weg das Röhrchen bei der Einschiebung genommen hat.

Das die langen Kanten der Lücke umgebende Gewebe verhält sich im Wesentlichen wie die Umgebung des ersten Röhrchens. Nur sind mehr Bacillen, ja kleine Bacillenkolonien, umgeben von mehrkernigen Wanderzellen, vorhanden. Durch die stark hervortretenden Bindegewebszüge werden einzelne kleine Herde abgegrenzt (vgl. Fig. 30).

Am interessantesten sind die Oberflächenherde, besonders der letzterwähnte, der sich mit dem Kleinerwerden des Röhrchens immer tiefer in den Eierstock erstreckt. Beiden Herden, die durch den grösseren Zellreichthum und die dadurch bewirkte dunklere Färbung sofort kenntlich sind, ist gemeinsam, dass Reste oder Bestandtheile von Follikeln darin nachweisbar sind. Wir stossen einmal auf zusammengeklappte Zonae, auf Keimbläschen mit Chromatinkörnern, ferner nehmen wir Anhäufungen von Zellen mit grossen langgestreckten Kernen, wie solche den Thekazellen eigenthümlich sind, wahr. Die Lutein- und Markzellen sind durch ihre runderen, die Bindegewebszellen durch ihre kleineren Kerne wohl zu unterscheiden. Endlich sind bindegewebig umgrenzte Komplexe von mehrkernigen Wanderzellen vorhanden.

In beiden Herden finden sich Bacillen, namentlich in den zuletzt erwähnten Komplexen von Wanderzellen. In dem ersten sind sie aber spärlich — es sind mehr rothe Tropfen vorhanden. Spärlich sind auch die mehrkernigen Wanderzellen, die Mitosen und die grösseren Granulationszellen. Im zweiten ist es umgekehrt. Wir finden hier wieder central stellenweise schärfer abgegrenzte Bezirke mit Chromatinbrocken oder intakten mehrkernigen Wanderzellen; peripherisch, auch in der Dickenausdehnung des Eierstocks, Rundzellen, bisweilen aufgereiht; Plasmazellen, grössere Granulationszellen und kleinere Riesenzellen. — Abgegrenzte Herde von Granulationszellen fehlen.

Die Kerne zahlreicher Theka-, Bindegewebs- und wie es scheint Granulationszellen befinden sich in Mitose. Die Kernfiguren sind nicht immer

regelmässig und intakt. Ausserdem sind (Fig. 48a, b, c, d) an den Kernen vielfach anderweite Erscheinungen zu beobachten.

Im übrigen Eierstock fallen die stark gefüllten Gefässe, von denen einige wieder auffallend grosse Leukocyten beherbergen (vgl. Fig. 39), ferner vielfach rothe Tropfen, endlich Riesenzellen innerhalb zerstörter Eier auf. Auffallend viel Follikel sind obliterirt.

Das Ligamentgewebe verhält sich wie im vorigen Fall; nur sind die Veränderungen etwas weniger intensiv. Im Bereich der Tuben- und Uterusschleimhaut treffen wir zwischen den Falten und auf der Höhe derselben einzelne Granulationszellen, ferner einzelne rothe und gelbliche Tropfen, die in Form und Grösse öfters den ersteren oder ihren Kernen entsprechen. Bacillen sind nicht nachweisbar; ebensowenig eine Zunahme der Mitosen in den Epithelien.

Links. Makroskopisch kein Befund.

Mikroskopisch sind im Eierstock ausser einigen der eigenartig obliterirten Follikel (vgl. Fig. 9) keine Abnormitäten zu finden.

Das Ligamentgewebe weist an einer Stelle, die weit entfernt von dem Tubenröhrchen sich befindet, zunächst Wanderzellenherde mit Bacillenkolonien auf (vgl. Fig. 30); in der Umgebung letzterer verhält sich das Gewebe ähnlich wie es früher in Fig. 44 dargestellt worden ist. Riesenzellen sind nicht sehr zahlreich vorhanden — eine scharfe Abgrenzung der Granulationszellenherde fehlt. Die Mitosen sind spärlich.

Das Röhrchen wird erst sehr spät als schräg getroffenes Fragment sichtbar. Es scheint nicht in die Tube selbst gelangt, sondern in dem Mesosalpinxgewebe stecken geblieben zu sein. Wenigstens ist in seiner Umgebung nichts von Tubenschleimhaut, sondern nur lockeres gefässreiches Bindegewebe zu entdecken, das von mehrkernigen Wanderzellen und besonders reichlich von grösseren Granulationszellen durchsetzt ist. Der Röhrcheninhalt ist derselbe wie im vorigen Fall. Bacillen sind nur vereinzelt vorhanden. Bezüglich der Tubenschleimhaut darf gleichfalls auf die andere Seite verwiesen werden. Der Uterus ist frei von Abnormitäten.

Nr. 9. Braunes, trächtiges Thier. 2 bacilläre Röhrchen in den rechten Eierstock, eines mittelst Einschnitts in die linke Tube eingeschoben. Nach 9 Tagen getödtet. Formolhärtung. Serienschnitte.

Rechts. Die Rindenschicht des Eierstocks ist schon makroskopisch im gefärbten Schnitt theilweise dunkler als sonst. Ebenso umgibt eine dunklere Zone die beiden schon nach kurzer Zeit und bald nacheinander zu Tage tretenden Röhrchen.

Mikroskopischer Befund. Das erste Röhrchen (Schnitt 10) ist wieder schräg, das zweite (Schnitt 35) beinahe quer getroffen. Fig. 49, die einen Theil des letzteren bei starker Vergrösserung wiedergibt, demonstrirt die eigenthümlich bunte, theils rothe, theils blaue Farbe der Pflanzenzellen. Es ist zugleich daraus ersichtlich, dass die Pflanzenzellen hier nur spärlich zelliges, zum Theil rothkörniges Material enthalten. Die meisten Zellen sind leer. Hinsichtlich des Röhrchenlumens gilt im Allgemeinen das früher Mitgetheilte. Doch finden wir bei dem 2. Röhrchen in einer Reihe von Schnitten im Lumen neben sehr grossen Granulationszellen (Fig. 50) auch langgestreckte spindelförmige Elemente (eigentliche Fibroblasten) ausserdem grössere und kleinere Gefässe. Die letzteren scheinen verschiedentlich in Wucherung begriffen zu sein; wenigstens macht es den Eindruck, als ob manche derselben Ausläufer besässen (Fig. 50.). Die Entscheidung ist schwierig, weil

auch die Fibroblasten lange, spitz endigende Ausläufer besitzen. Bacillen fehlen in diesen Schnitten innerhalb des Röhrchens. Da dasselbe mehrfach zerrissen ist, so haben wir bei den genannten Erscheinungen vermuthlich der Hauptsache nach mit gewuchertem präexistenten Gewebe, das durch die Risstellen eingedrungen ist, zu rechnen. Mitosen sind stellenweise aber spärlich vorhanden.

Höchst interessant und vielgestaltig sind die Veränderungen in der Umgebung des Röhrchens und im übrigen Eierstock, sowie dessen Umgebung. Dabei ist zunächst hervorzuheben, dass sich nur eine schmale Follikelzone in der Rinde befindet — fast der ganze Eierstock besteht aus gelben Körpern und grossen Markzellen. Die Röhrchen sind in die Markschicht eingelagert, doch wird die Sachlage erst durch ein sehr genaues Studium klar (s. u.) Man unterscheidet in der Nachbarschaft der Röhrchen folgende verschiedenen, neu hinzugekommenen Zellen: Mehrkernige Wanderzellen, Rundzellen, grössere Granulationszellen, Plasmazellen, Riesenzellen. Erstere überwiegen in der nächsten Umgebung des Röhrchens, bilden dort zum Theil kleine, gesonderte, bacillenhaltige Herde, sind indessen auch anderwärts vorhanden; die übrigen Zellen finden sich hauptsächlich peripherisch, am weitesten peripherisch die Rund- und ein Theil der Plasmazellen. Viele Zellen zeigen indirekte Kerntheilung — Fig. 51a. — manche andersgeartete Kernveränderungen, darunter solche, wie sie Fig. 51b wiedergibt. Die Riesenzellen sind nur in einigen Schnitten zahlreicher. Sie besitzen theils radiär angeordnete, häufiger unregelmässig liegende Kerne, sehr verschiedene Gestalt, meist dunkel gefärbtes körniges Protoplasma; öfters sind darin ausser Bacillen rothe körnige Massen nachweisbar, bisweilen Haare, Pflanzenzellen und schwarze Schmutz- oder Kohlenartikel, die in dieses Objekt offenbar zufällig mit dem Röhrchen eingeführt worden sind. Tusche ist (falls sich kein Irrthum in die Notizen eingeschlichen hat) nicht angewendet worden. — Ueber die verschiedenen Eigenschaften der Riesenzellen, über ihre Kernbeschaffenheit mögen die späteren Figuren Aufschluss geben. Ich erwähne nur noch, dass sich wieder vielfach Riesenzellen wie früher dem Röhrchen dicht angelagert finden (Fig. 49 R).

Von dem präexistenten Gewebe innerhalb des Zellengewirrs sind in der Nähe des Röhrchens zunächst nur hier und da Bindegewebszellen, zum Theil in Kerntheilung begriffen, an ihrer Form kenntlich — über die Markzellen erhält man erst Aufschluss, wenn man die äusserste Peripherie der zelligen Wucherung betrachtet. Man sieht, wie dieselbe längs des interstitiellen Bindegewebes fortschreitet (Fig. 52), wie die Markzellen eingeschlossen werden (Fig. 52 und 53 bei gr.), ohne selbst jemals indirekte Kerntheilung aufzuweisen. Ueber anderweite Veränderungen ihrer Kerne gibt Fig. 54a, b, c Aufschluss.

Die Bacillen sind sehr zahlreich in der Umgebung der Röhrchen vertheilt, liegen ausser in Kolonien auch einzeln, öfters umgeben von gefärbtem oder ungefärbtem körnigem oder mehr gleichmässig hyalinem Material. Wir finden ausserdem rothe Körner und Tropfen.

Fast die gesammte Eierstocksoberfläche zeigt gleichfalls Abweichungen von der Norm. Wir finden sie, wie Fig. 55 zeigt, mit massenhaften, z. Th. bacillenhaltigen rothen Tropfen durchsetzt, in deren Umgebung und zwischen denen vielfach eine zellige Wucherung Platz gegriffen hat, die, mit der in der Umgebung des ersten Röhrchens befindlichen in Verbindung stehend, sich wie oben verhält. Nur ist die Zahl der Zellen überhaupt und die der mehrkernigen Wanderzellen insbesondere geringer, man findet mehr Chromatinbrocken, und die Mark- resp. Luteinzellen fehlen. Die noch erkennbaren Primordialfollikel zeigen vielfach zerstörte Keimbläschen. Viele Follikel sind

in bekannter Weise obliterirt. Zonae mit Riesenzellen kann ich hier nicht finden. Die Gefässe des Eierstocks enthalten theilweise auch ausserhalb der Rinde roth verquollenen Inhalt und vielfach wieder jene auffallend grossen Leukocyten.

Die Eierstocksoberfläche ist auf weite Strecken hinaus mit dem wie früher veränderten Ligament verschmolzen. Es ist diese Verschmelzung wichtig, weil streckenweise Eierstocks- und Ligamentgewebe nicht mehr auseinandergehalten werden können. Hinsichtlich der Granulationszellen ist zu erwähnen, dass hier wieder vielfach die sehr grossen Zellen mit auffallend grossen Kernen (vergl. Fig. 39) vorhanden sind. Manche von ihnen zeigten indirekte Theilung, auch eine Mehrtheilung (Fig. 56) habe ich entdeckt. Zahlreiche mehrkernige Wanderzellen befinden sich an verschiedenen, von dem Eierstock entfernten Stellen. Bacillen fehlen, dagegen trifft man zahlreich rothe Tropfen an (Fig. 57).

In der Tubenschleimhaut liegt an einer Stelle ein Komplex von Rundzellen; der gravide Uterus ist frei von Anomalien.

Links. Im Bereich des Fimbrienansatzes der Tube dicht am Eierstock wird bald makroskopisch ein ovalärer Herd kenntlich, der in Fig. 58 fünfmal vergrössert dargestellt ist. In demselben taucht später das duch den Schnitt längs getroffene Röhrchen auf. Dasselbe ist statt in die Tube in das die Fimbrie umgebende Gewebe und mit der äussersten Spitze in den Eierstock eingedrungen. Es war das erste Mal, dass ich den Versuch machte, das Röhrchen in die Tube einzuführen. Da mir das auf natürlichem Wege nicht gelang, suchte ich mittelst eines Einschnittes zum Ziel zu kommen. Dieser hat offenbar die Tube selbst gar nicht berührt.

Ueber den Inhalt des Röhrchens ist etwas Besonderes nicht zu vermerken, dagegen ist der schon makroskopisch kenntliche Herd zu beschreiben. Derselbe ist durch einen Wall von Rundzellen (Fig. 58 r) grösstentheils abgegrenzt; doch setzt er sich in einzelnen Schnitten eine Strecke weit ohne diese Abgrenzung in den Eierstock fort. Wir finden dann eine Masse grösserer und kleinerer Granulationszellen, die sich kontinuirlich in das Innere des Herdes verlieren (Fig. 58 g r). Central (Fig. 58 k) finden wir massenhaft dunklere und hellere Chromatintropfen, die körnigen Kerngebilde, intakte und zerfallene mehrkernige Wanderzellen, hier und da abgeblasste grössere Granulationszellen, homogene farblose Massen, endlich an einer Stelle (Fig. 58 l) einen Gewebsausfall. Es unterliegt keinem Zweifel, dass wir uns innerhalb einer verkästen, zum grösseren Theil zerstörten Gewebspartie befinden. Die Granulationszellen sind ausserordentlich verschieden, sehr zahlreiche indirekte Theilungsfiguren sind vorhanden. Viele Zellen entsprechen durchaus den viel erwähnten Plasmazellen. Einige Kern- und Zellbeobachtungen aus dem vorliegenden Herd, die später berücksichtigt werden sollen, sind in Fig. 59 und 60 a, b, c dargestellt. Noch ist hervorzuheben, dass innerhalb des Rundzellenwalles, sowie innerhalb der Granulationszellenzone einige kleine Herde gesondert hervortreten, die nicht selten, wie wir das später noch abbilden wollen (vergl. Fig. 75), eine besondere zellige und bindegewebige Abgrenzung besitzen. Bisweilen stösst man innerhalb der Herde auf kleinere Riesenzellen, die hier öfters radiäre Kernanordnung besitzen, mehrkernige Wanderzellen und meist reichlich Bacillen, öfters in Form einer central gelagerten Kolonie, enthalten. Die Bacillen sind auch im Uebrigen sehr zahlreich innerhalb des Herdes vertheilt, neben solchen finden wir rothe Körner und Tropfen; im Centrum ist der zellige Detritus oft röthlich gefärbt. —

Das vom Röhrchenbezirk entferntere Eierstocksgewebe zeigt die

früher erwähnte Beschaffenheit. Tuben- und Uterusschleimhaut sind normal — Peritoneum und Muskulatur, hier zum ersten Male auch die Uterusmuskulatur zeigen pathologische Herde, die durch die bläuliche Farbe eigenthümlich von der röthlichen Muskulatur abstechen. In keiner Muskelzelle kann ich eine Mitose nachweisen, dagegen sind solche in den Granulationszellen, die mitunter auch Bacillen enthalten, vorhanden. Ausser den grösseren Granulationszellen finden sich Rundzellen, einige Plasmazellen und vereinzelt mehrkernige Wanderzellen. Die Abgrenzung des Herdes ist noch keine scharfe.

Nr. 10. Braunes, trächtiges Kaninchen. 2 bacilläre Röhrchen in beide Eierstöcke. Nach 11 Tagen getödtet. Formol. Serienschnitte.

Rechts. Makroskopisch sind in der Umgebung der Röhrchen und in der Umgebung des Eierstocks am gefärbten Präparate dunklere Herde zu erkennen. Gewebsausfall fehlt.

Mikroskopisch decken sich die Erscheinungen fast völlig mit den beim Kaninchen Nr. 8 und 9 beschriebenen. Nur ist hervorzuheben, dass das eine Röhrchen sich innerhalb eines gelben Körpers befindet, dessen Zellen sich genau ebenso wie die Markzellen verhalten, ferner dass die Granulationszellen z. Th. grösser sind und z. Th. die später für sie charakteristische Gestalt angenommen haben (vergl. Fig. 63a), endlich dass die Riesenzellen (Fig. 61a, b) bedeutend zahlreicher und meist ganz unregelmässig zerstreut liegen. Entschieden seltener befinden sie sich innerhalb eines schärfer abgesetzten Granulationszellenherdes. —

Links. Die beiden Röhrchen sind weder im Eierstock, noch in der Umgebung zu eruiren. Sie müssen, da auch Lücken, wo sie gesessen haben könnten, nicht zu finden sind, nicht gehaftet haben. Dass trotzdem eine bacilläre Impfung stattgefunden hat, beweisen die pathologischen Gewebsveränderungen. Das Ligament ist hauptsächlich betroffen: wir finden daselbst zahlreiche Granulationszellen, zum Theil herdförmig abgegrenzt, zum Theil unregelmässig angeordnet, sehr zahlreiche Riesenzellen der verschiedensten Gattung, endlich Bacillen.

Im Eierstock sind von letzteren nur vereinzelte Exemplare innerhalb der bekannten rothen Gebilde nachzuweisen, die wieder in ihrer Umgebung Granulations- und Riesenzellen erkennen lassen. Im Uebrigen ist hervorzuheben, dass in einem oberflächlich gelegenen gelben Körper an verschiedenen Stellen isolirte, theils kernhaltige, theils kernlose Riesenzellen angetroffen werden. Wenn nicht Alles täuscht, befinden sich dieselben wenigstens theilweise in kleinen Gefässen, doch bin ich in dieser Beziehung zu keiner sicheren Entscheidung gelangt. In der weiteren Umgebung ist das die Luteinzellen trennende Bindegewebe etwas zellreicher als normal und enthält einzelne grössere Granulationszellen, mehrkernige Wanderzellen und Rundzellen. Mitosen und Bacillen fehlen. In einem grossen Gefäss des Eierstocks habe ich hier wiederum zahlreiche grosse Leukocyten und in einem derselben eine indirekte Theilungsfigur gefunden.

Tube und Uterus zeigen nur in ihrem Peritoneum Veränderungen.

Nr. 11. Weisses, junges Kaninchen. 2 bacilläre Röhrchen in den rechten Eierstock, eines in die linke Tube. Nach 13 Tagen getödtet. Formol. Serienschnitte.

Rechts. Beide Röhrchen sind in der uns bekannten Weise von zelligen Herden umgeben. Ein Gewebsausfall hat nicht stattgefunden, doch ist stellen-

weise Kernzerfall, besonders in der Nachbarschaft der vorhandenen kleinen Komplexe mehrkerniger Wanderzellen, nachzuweisen. Die Bacillen sind im Gegensatz zu den Mitosen sehr zahlreich und liegen vielfach in Kern- oder Zellform angeordnet (Fig. 62). Das zweite längsgeschnittene ca. $1\,^1/_2$ mm lange Röhrchen ist nur mit der Spitze eben in den Eierstock gedrungen; die Hauptmasse befindet sich im Ligamentgewebe.

Der Eierstock zeigt die früher beschriebenen abnormen Erscheinungen in ziemlicher Intensität.

Im Ligamentgewebe, speciell in der Umgebung von Tube und Uterus, stösst man ausser auf unregelmässige Ansammlungen von Granulationszellen und Rundzellen auch auf cirkumskripte kleine Herde, die zum Theil durch Rund- oder Plasmazellen abgegrenzt sind (vergl. Fig. 66 und 75).

Links. Erst spät wird in einem dicht beim Eierstock liegenden Tubenabschnitt ein Röhrchenfragment entdeckt. Die Pflanzenzellen sind leer oder enthalten Chromatinbrocken und Zellreste. Auffallend wenig Bacillen sind innerhalb wie ausserhalb des Röhrchens vorhanden. Die umgebenden Schleimhautfalten der Tube sind von ziemlich zahlreichen, indessen unregelmässig liegenden Rund- und Plasmazellen durchsetzt. Grössere Granulationszellen fehlen ebenso wie Bacillen, die Mitosen sind spärlich. Die entfernteren Abschnitte der Tube sind normal, ebenso der Uterus. Im Ligament und im Eierstock treffen wir etwa Veränderungen, wie sie beim Kaninchen Nr. 3 rechts beschrieben worden sind. Die Ausdehnung der Veränderungen ist gering.

Nr. 12. Graubraunes, grosses Kaninchen. In jede Tube ein bacilläres Röhrchen. Nach 14 Tagen getödtet. Formolhärtung. Serienschnitte.

Makroskopisch sind in der Umgebung der Eierstöcke am gefärbten Schnitt dunkle Knötchen und Gewebspartien sichtbar.

Mikroskopischer Befund. Rechts ist das Röhrchen nicht aufzufinden, links erscheint es ziemlich spät in einem vom Eierstock entfernten Tubenabschnitt. Es liegt, annähernd quer getroffen, theils frei im Lumen der Tube; an einigen Stellen liegt ihm die veränderte Tubenschleimhaut dicht an. Der Inhalt des Röhrchens besteht aus abgeblasstem zelligem Detritus, in dem blasse Chromatintropfen, feinste Chromatinpartikel, einzelne abgeblasste grössere Kerne sichtbar sind. Ab und zu meint man Grenzlinien wie von grösseren Zellen zu sehen. Die rothen Kern- und Zellgebilde fehlen nicht. Die Bacillen sind sehr zahlreich, sind vielfach auffallend dünn und lang, liegen mehr vereinzelt. Rothe feine Körner sind gleichfalls vorhanden. Die centralen Pflanzenzellen sind wenig gefärbt, meist leer; in den peripherischen finden sich zahlreiche kleine Bacillenkolonien. Im Uebrigen gilt das eben Mitgetheilte. —

In der nächsten Umgebung des Röhrchens und ebenso in einzelnen ganz peripherisch liegenden Pflanzenzellen stossen wir auf zahlreiche grössere und kleinere Granulationszellen mit verschieden gestalteten Kernen (vergl. Fig. 11b), häufig mit Bacillen versehen, ferner auf mehrkernige Wanderzellen und vereinzelte Rundzellen. Mitosen fehlen. Ein Wall dieser Zellen, zwischen denen bisweilen keine Abgrenzung möglich, trennt das Röhrchen von der anliegenden Schleimhaut. Je mehr wir uns der Peripherie nähern, desto mehr nimmt die Zahl der Bacillen ab und die Zahl der Rundzellen zu. — Die Schleimhaut selbst erscheint fast durchweg bacillenfrei. Nur ganz vereinzelte Exemplare und rothe Körnchen werden anscheinend stets zwischen den Zellen liegend gefunden. Dagegen fällt die durchweg steigende Anzahl der Rundzellen und

die starke Gefässfüllung auf, je mehr wir uns dem Ende des Röhrchens nähern. Hier und da tauchen, besonders in der Umgebung der Gefässe, cirkumskripte Gruppen von Rundzellen auf — es gesellen sich einzelne grössere Granulations- und Plasmazellen hinzu und schliesslich finden wir in einer vom Röhrchen entfernten Falte desselben Tubenabschnittes einen rundlichen, indessen nicht fest abgegrenzten Herd, in dem alle Zellgattungen vorhanden sind. Mitosen fehlen in der Umgebung des Herdes, wie innerhalb desselben — auch Bacillen und Riesenzellen sind nicht nachweisbar. In anderen Tubenabschnitten finden sich die gleichen Herde; ebenso im Bindegewebe der Tubenfimbrie und im Ligamentgewebe; an den letztgenannten Orten sind indessen auch Riesenzellen und fester abgegrenzte Herde vorhanden. Die Abgrenzung wird durch Bindegewebe, ausserdem durch Rund- und hier und da durch Plasmazellen bewerkstelligt. Bisweilen hat man den Eindruck, als lägen die grösseren Granulationszellen innerhalb eines besonderen Netzes. Die central liegenden Granulationszellen haben zum grösseren Theil eine Beschaffenheit, wie sie durch Fig. 63a wiedergegeben ist — ausser ihnen findet man einzelne Rundzellen und ganz vereinzelte mehrkernige Wanderzellen. Bacillen sind sehr spärlich vorhanden.

Die zerstreut liegenden mehrkernigen Granulations- und Riesenzellen sind von verschiedener Grösse und verschiedenem Bau (Fig. 64). Vielfach enthalten sie Haare (Fig. 65), meist gleichzeitig mit Bacillen. Noch ist hervorzuheben, dass nicht selten innerhalb der zelligen Komplexe deutlich rothe Blutkörperchen resp. kleine Gefässe zu erkennen sind, ferner dass an einer Stelle des Ligaments verkästes Gewebe mit zahlreichen Bacillen vorhanden ist.

Die Eierstöcke sind dadurch interessant, dass hier das Gewebe mit einer enormen Anzahl rother Körner gewissermassen überschwemmt ist. Das Gewebe erinnert vielfach an die beim Kaninchen Nr. 1 geschilderten Befunde. Dagegen sind grössere rothe Tropfen und Tropfenbezirke nicht vorhanden. Intakte Bacillen fehlen. Selten sind in der Umgebung der rothkörnigen Zellen einzelne grössere Granulationszellen und mitotische präexistente Zellen nachweisbar; nirgends dagegen Riesenzellen.

In der Uterusschleimhaut finden wir hier ausser rothkörnigen, namentlich in der Umgebung von Gefässen liegenden Bindegewebszellen, einmal einen rundlichen, nicht fest abgegrenzten Herd grösserer Granulationszellen mit einzelnen mehrkernigen Wanderzellen und 2 Bacillen. Mitosen fehlen. In der Nachbarschaft von Gefässen fallen grössere Gruppen von Plasmazellen auf.

Nr. 13. Braunes, junges Thier. Beide Eierstöcke durch mehrfache Einschnitte, wie bei Nr. 4, geimpft. Nach 14 Tagen getödtet. MÜLLER-Sublimathärtung.

Linker Eierstock. Makroskopischer Befund. Im Eierstock und in dessen Umgebung sind einzelne kleine Knötchen zu erkennen.

Mikroskopisch fällt schon in den Anfangsschnitten ein pathologischer Herd in der Markschicht auf, der bis auf eine etwas schärfere Sonderung einzelner rundlicher Gruppen von Granulationszellen durchaus dieselbe Konfiguration zeigt, wie der beim Kaninchen Nr. 9 geschilderte Röhrchenherd. Namentlich sieht man auch hier auf das Schönste, wie die Markzellen von der vordringenden Granulationszellenwucherung umschlossen werden (vergl. Fig. 52). Innerhalb des Herdes sind hier und da Gefässreste, gequollene zellenlose Bindegewebsfasern, abgeblasste Kerne und Chromatinbröckchen,

endlich zahlreiche Bacillen nachzuweisen. In den späteren Schnitten ändert sich das Bild insofern, als central kleinere und grössere Bacillenrasen auftreten, die, von intakten oder abgeblassten mehrkernigen kleinen Wanderzellen umgeben und von Bindegewebsfasern begrenzt, gesonderte kleine Herde darstellen (vergl. Fig. 30); oder wir finden central eine farblose körnige Substanz. Peripherisch davon liegt eine dichte Anhäufung von unregelmässig gestalteten Chromatinbrocken, die sich zum Theil innerhalb sehr grosser, bisweilen noch kernhaltiger, ja mehrkerniger Granulationszellen befinden. — Manche Chromatinbrocken sind noch als aus mehrkernigen Wanderzellen entstanden kenntlich, andere enstprechen offenbar den Resten grösserer Kerne. Die nähere und sogar die weitere Umgebung des geschilderten Herdes ist reich an Bacillen, an zerstreut liegenden Granulations-, Plasma-, Rund- und mehrkernigen Wanderzellen, an Mitosen in präexistenten Gewebszellen; vielfach stösst man auf isolirt liegende, mit Chromatinkörnern gefüllte Keimbläschen und verquollene Zonareste. Viele Follikel sind in Obliteration begriffen, viele Eireste enthalten rothe Körner — kein einziger als solcher kenntlicher Follikel enthält Bacillen. Die Theka vieler Follikel ist auffallend reich an Mitosen.

Ausser den genannten Erscheinungen finden wir, ziemlich weit gegen die Oberfläche vorgeschoben, mehrere kleine, zum Theil abgegrenzte rundliche Granulationszellenherde, die Bacillen und einmal auch Riesenzellen enthalten. Ein Stück eines solchen Herdes ist in Fig. 66 wiedergegeben. Die Granulationszellen sind theils mehr länglich und besitzen central liegende Kerne — theils haben sie die früher auch auf Fig. 63a abgebildete Beschaffenheit. Ausser ihnen sind wieder vereinzelt oder zahlreicher mehrkernige Wanderzellen und Rundzellen vorhanden. Die Bacillen sind theils zerstreut, theils zu kleinen Verbänden gesammelt. Den Herden liegt theils unverändertes präexistentes Gewebe an, in dem einmal eine mitotische bacillenhaltige Zelle gefunden wurde (Fig. 67); theils befinden sich in der Peripherie Rund-, Plasma- und Granulationszellen; bisweilen sind dazwischen deutlich Gefässe erkennbar. Rund- und Plasmazellen tragen wieder zur Abgrenzung der Herde bei (vergl. auch Fig. 75).

Während Tuben- und Uterusschleimhaut normal erscheinen, enthält das Ligamentgewebe verschiedentlich Bacillen, zum Theil in Rasenform, und Veränderungen, wie wir sie beim Kaninchen Nr. 12 geschildert haben. Die theilweise mehrkernigen Granulationszellen fallen hier oft durch besondere Grösse auf. Plasmazellen sind reichlich, Mitosen ab und zu vorhanden.

Rechts entsprechen die Verhältnisse durchaus denjenigen auf der linken Seite. Ich hebe nur hervor, dass hier gleich in den Anfangsschnitten ein aus zahlreichen mehrkernigen Wanderzellen, grösseren Granulations- und Riesenzellen bestehender bacillenhaltiger, rundlicher, aber nicht abgegrenzter Herd auftaucht, in dessen Centrum ein rothverquollener Zonarest mit einer bacillenhaltigen Granulationszelle liegt.

Nr. 14. Braunes, trächtiges Thier. Zwei bacilläre Röhrchen in den linken Eierstock. Rechter Eierstock am unteren Pol mit bacillärem Material eingerieben. Nach 18 Tagen getödtet Formolhärtung.

Links. Makroskopischer und mikroskopischer Befund bieten nichts Neues. Ueberdies sind die meisten Schnitte dick und daher für das Studium von Einzelheiten unbrauchbar. Ob hier der vorhandene Kalk allein zu beschuldigen ist, ob noch andere Momente (mangelhafte Technik?) mitgespielt haben, lässt sich nicht entscheiden. Obgleich die beiden Röhrchen durch

den Schnitt verhältnissmässig günstig getroffen wurden, riss das Gewebe meist beim Schneiden entzwei.

In der Tube ist keine Anomalie zu entdecken. Dagegen fallen in der Uterusmuskulatur zwischen den Muskelzellen, Rund-, Plasma- und grössere Granulationszellen auf, die stellenweise sich in bekannter Weise zu einem rundlichen Herd zusammengeschlossen haben. Auch hier erhält man bisweilen den Eindruck einer netzförmigen Zeichnung innerhalb desselben. Mitosen, Riesenzellen und Bacillen fehlen. Das Ligament zeigt die bekannten Veränderungen.

Rechts. Im Eierstock sind nur bei sehr sorgfältiger Durchmusterung der Präparate überhaupt Veränderungen zu finden. Sie beschränken sich auf starke Füllung der Gefässe, in denen hier und da wieder Anhäufungen grosser Leukocyten nachweislich sind, ferner (in der Gefässschicht) auf vereinzelte rothkörnige Zellen, in deren Umgebung jedoch nur sehr selten eine kleine Gruppe von Granulationszellen gefunden wird. Auch im Ligament sind nur vereinzelte Herde grösserer Granulationszellen ohne Bacillen und Riesenzellen vorhanden. In der Muskulatur des Uterus stossen wir auf die links beschriebenen Erscheinungen.

Nr. 15. Braunes, mittelgrosses Thier. Beide Eierstöcke wie bei Nr. 13 geimpft. Nach 3 Wochen getödtet. MÜLLER-Sublimathärtung.

Links. Der Eierstock ist hauptsächlich einseitig von durchscheinendem, theilweise gelblich schimmerndem, herdförmig zertheiltem Gewebe unregelmässig umgeben. Bei den ersten Schnitten durch diese Herde fällt gleich die glatte Oberfläche und der Mangel an Follikelhöhlen auf. Es wird dadurch die anfängliche Aehnlichkeit mit einem Stück Eierstocksgewebe beseitigt. Man erkennt, dass es sich um pathologisch verändertes, mit dem Eierstock verschmolzenes Ligamentgewebe handelt, in dem erst später ein allmählich wachsender Eierstocksabschnitt auftaucht. Auch in diesem fällt ein ca. $2^1/_2 : 2$ mm grosser, im gefärbten Schnitt blasser Herd mit dunkler Umrahmung auf. Derselbe ist fast durch den ganzen Eierstock hindurch zu verfolgen. Eine Verbindung mit den Ligamentherden war nicht zu eruiren. Noch ist zu erwähnen, dass im Ligament in einigen Schnitte eine kreisrunde gleichfalls dunkel umrandete, im Durchmesser mehrere Millimeter betragende leere Höhle vorhanden ist.

Rechts zeigt sich makroskopisch eine kugelförmige, gelblichweisse Vortreibung, die, mit dem oberen Eierstockspol verschmolzen, sich neben dem Eierstock ausbreitet (Fig. 68). Auf dem Schnittbild erkennt man in der ca. 7 mm im Durchmesser haltenden Kreisfläche einen centralen spaltförmigen Hohlraum. Ausserdem erkennt man, dass in zahlreichen Eierstocksschnitten wiederum Herde von der eben beschriebenen Beschaffenheit vorhanden sind, die mit dem grossen Ligamentherde in kontinuirlicher Verbindung stehen. In den späteren und Endschnitten erweist sich dagegen der Eierstock frei davon.

Mikroskopischer Befuud. Die Herde iu den Eierstöcken haben im Wesentlichen dieselbe Konfiguration, d. h. sie bestehen vornehmlich aus grossen ein- und mehrkernigen Granulationszellen, von denen viele wieder die Beschaffenheit der Fig. 63a zeigen, während andere einen mehr central gelagerten Kern besitzen (vergl. in Fig. 75 die verschiedenen Zellen). Manche von ihnen enthalten statt des Kerns einzelne Chromatinkörner. Manche Kerne befinden sich in indirekter Kerntheilung. Ausser ihnen sind vorhanden spärliche Riesenzellen, vielfach mit radiärer Kernanordnung, in

deren Centrum bisweilen ein gewundener gelber Faserknäuel gefunden wird (Fig. 69), auffallend grosse Granulationszellen mit einem bisweilen ganz unregelmässig gestalteten Riesenkern (vgl. Fig. 74), ferner Bindegewebsfasern und Gefässe, endlich Rund- und Plasmazellen, die namentlich in der Peripherie, aber auch innerhalb der Herde zu finden sind und öfters kleinere Herde ringförmig umgrenzen. An manchen Stellen erhält man wieder den Eindruck eines die Granulationszellen umspinnenden Netzes. Bacillen sind in diesen Herden keine vorhanden, dagegen trifft man solche zunächst vereinzelt, allmählich zahlreicher, nebst rothen Körnern und mehrkernigen Wanderzellen in einem centralen Zerfallsbezirk an, der in dem rechten Eierstock sichtbar wird und stetig an Grösse zunimmt. Wir finden in der Mitte die kompakten Massen zerfallenen Chromatins — weiter peripherisch abgeblasste Chromatinpartikel, ungefärbtes körniges oder homogenes, d. h. verkästes Gewebe. Bisweilen sind noch die Grenzen grosser ehemaliger Granulationszellen sichtbar. — Hervorzuheben ist, dass auch hier wieder die central liegenden Bacillen resp. Bacillenkolonien von intakten mehrkernigen Wanderzellen umgeben sind. Jenseits des bisweilen beträchtlichen peripherischen Walles von Rundzellen, die häufig aufgereiht oder in rundlichen Gruppen liegen und innerhalb welcher einmal zahlreiche grössere mitotische Zellen gefunden wurden, liegen zerstreute Granulationszellen, die die Markzellen unregelmässig umrahmend, in die gesunde Umgebung übergehen.

Im übrigen Eierstocksgewebe sind mehrfach Riesenzellen innerhalb der Zonae zu finden. Viele Follikel sind obliterirt; vielfach finden sich rothkörnige Eier und Eireste und ebensolche Bindegewebszellen. Bisweilen finden wir weiter dichtere Zellanhäufungen im interstitiellen Gewebe mit Mitosen, endlich in den Gefässen wieder auffallend grosse Leukocyten.

Im Ligament fällt die enorme Ausdehnung des Verkäsungsgebietes, sowie diejenige der zelligen Komplexe auf, die zahlreiche Riesenzellen enthalten und meist in einzelne Herde gegliedert sind. Aus einem Käseherd stammt Fig. 70 (man beachte die schwächere Vergrösserung). Die obenerwähnte leere Höhle erweist sich mikroskopisch als bindegewebig begrenzt und enthält an einigen Stellen körnigen Detritus.

In der Tube, dem Uterus, der Leber, vermochte ich nichts Specifisches zu entdecken.

Nr. 16. Braunes, mittelgrosses Thier. Beide Eierstöcke wie bei Nr. 15 geimpft. Nach 4 Wochen getödtet. MÜLLER-Sublimathärtung.

Makroskopisch wie mikroskopisch haben wir durchaus analoge Verhältnisse wie im vorigen Fall. Es ist nur die womöglich noch grössere Ausdehnung der Verkäsung und zum Unterschied von Nr. 15 die grössere Menge von Bacillen in dem grössten Theil der Ligamentherde zu betonen. Aus einem Verkäsungsherd dieses Objekts ist Fig. 71 entnommen. Indessen gibt es auch Herde, wie z. B. ein solcher dem einen Eierstockspol angelagert ist, in denen trotz zahlreicher Bacillen kaum Verkäsung nachweislich ist.

Tube und Uterus erscheinen, soweit sie untersucht worden sind, normal. Die Untersuchung der Leber ist leider unterblieben.

Ein in den Bauchdecken makroskopisch wahrgenommener käsigeitriger Zerfallsherd gibt mikroskopisch zum Theil ein ähnliches Bild wie die grossen Ligamentherde — d. h. wir finden central zahlreiche kompakt liegende abgeblasste Chromatinbrocken, die ein Ausfallsgebiet umgeben. Indessen fehlen grosse Granulationszellen ebensowohl wie Riesenzellen und

Bacillen. Im übrigen Gewebe finden wir zahlreiche Rundzellen, Plasmazellen, kleinere Granulationszellen, theilweise mit rothen Körnern im Leibe, endlich sehr viele Mastzellen (Fig. 72). Nicht selten sind Mitosen nachweisbar.

Nr. 17. Graubraunes, trächtiges Thier (erstes Versuchsthier). Eierstock wie bei Nr. 16 geimpft. Nach 5 Wochen getödtet. Chrom-Ameisensäurehärtung.

Makroskopisch erscheinen die Eierstöcke zunächst völlig normal. Erst im gefärbten Schnitt entdeckt man an der Oberfläche des linken Eierstocks einen kleinsten Herd. In der Umgebung des Eierstocks sind dagegen an den verschiedensten Stellen kleinere und grössere, theilweise zerfallene Knötchen vorhanden. Solche Knötchen sind vereinzelt auch auf dem peritonealen Ueberzug von Tube und Uterus zu erkennen.

Mikroskopischer Befund. Der erwähnte ovale Oberflächenherd liegt mit seiner grösseren Masse ausserhalb des Eierstocks, setzt sich zum Theil aber auch kontinuirlich in die Rindenschicht des letzteren fort. Er besteht zumeist aus grossen protoplasmareichen, aber schwach gefärbten Granulationszellen mit gewöhnlich excentrisch gelegenem Kern. Viele Zellen sind indessen kernlos und enthalten statt dessen Chromatinbrocken. Solche Chromatinbrocken werden auch freiliegend gefunden. Ausserdem sind einzelne mehrkernige Wanderzellen und in der Umgebung Rundzellen, die auch ins Innere eindringen, vorhanden — Plasmazellen sind nicht zu erkennen. Riesenzellen und Bacillen fehlen. Auffallend stark treten die Bindegewebszüge hervor, die wiederum einzelne kleine Herde herausheben.

Dieses Hervortreten, resp. die starke Entwicklung des Bindegewebes, ist das Einzige was im Eierstock sonst noch bemerkenswerth ist. Weder Bacillen, noch Granulationszellen, Riesenzellen u. s. f. sind zu entdecken. Selbst die rothen Körner fehlen. Die Zahl der obliterirten Follikel und der Lutein- und Markzellen mit blassem oder zerstörtem Kern übersteigt schwerlich die Norm.

Im rechten Eierstock ist gar nichts Abnormes zu entdecken.

In dem Ligamentgewebe dagegen, welches abgetrennt von den Eierstöcken untersucht worden ist, sind die pathologischen Veränderungen sehr hochgradig. Ueber die Topographie der letzteren lässt sich aus dem genannten Grunde und wegen der starken Zerstörung nur so viel aussagen, dass Schleimhaut und Muskulatur der Tube und des Uterus anscheinend intakt sind und dass hauptsächlich die Fimbriengegend betroffen ist.

Die Konfiguration der Herde ist im Ganzen durchaus dieselbe wie bei Nr. 15 und 16. Nur sind Gewebsausfall, Rundzellendurchsetzung, Verkäsung noch bedeutender, die Riesenzellen aber spärlicher. Eine Riesenzelle zeichnet sich durch den Besitz eines mächtigen, etwas unregelmässigen Kernes aus (Fig. 73), noch grössere, ganz unregelmässige Kerne werden öfters auch in abnorm grossen Granulationszellen gefunden (Fig. 74). Bacillen sind sehr wenig vorhanden, etwas häufiger rothe Körnchen. In der Riesenzelle befindet sich eine Bacillenkolonie. Manche Herde enthalten nur einen fast farblosen zelligen Detritus, der an manchen Stellen sich von der Wand losgelöst und sich verflüssigt hat. Andere präsentiren sich endlich als bindegewebig begrenzte leere Höhlen, wie wir sie oben kennen gelernt haben.

In der Leber ist nur eine cirkumskripte Ansammlung von Rundzellen, sonst nichts Abnormes, nachweisbar.

Nr. 18. Braunes Kaninchen. Zwei bacilläre Röhrchen in jeden Eierstock. Nach 5 Wochen getödtet. Formolhärtung. Serien.

Rechts. Makroskopisch zunächst kein Befund. Erst nach vorgenommener mikroskopischer Untersuchung ergibt sich, dass ein kleiner pathologischer Herd im Eierstock und mehrere solche im Ligament vorhanden sind. Die beiden Röhrchen werden nicht gefunden, auch Lücken, die ihnen entsprechen könnten, fehlen. Obgleich sie nicht gehaftet haben, ist eine bacilläre Infektion erfolgt.

Der Eierstock stellt sich im Wesentlichen wie der beim Kaninchen Nr. 15 beschriebene dar. Wir finden einen Komplex grosser Granulationszellen und Riesenzellen, durch Rund- und Plasmazellen und durch Bindegewebe abgegrenzt (vergl. Fig. 75). Bacillen fehlen, dagegen sind rothe Tröpfchen vorhanden. — Im übrigen Eierstocksgewebe finden wir sehr zahlreich obliterirte Follikel; die Obliteration hat sich vielfach nach Art der Fig. 9 vollzogen. Viele Eireste und Zonae enthalten wiederum rothe Körner oder rothe schollige Massen. Nicht selten befinden sich die in der Eihöhle vorhandenen Körner innerhalb von Granulationszellen. Auch Bindegewebszellen enthalten solche wie früher. Sonst sind keine abnormen Erscheinungen zu entdecken.

In dem Ligamentgewebe, im peritonealen Ueberzug der Tube und des Uterus sind spärliche abgegrenzte Granulationszellenherde und Riesenzellen, ferner einzelne Bacillen nebst mehrkernigen Wanderzellen, Rund- und Plasmazellen nachweisbar.

Links. Schon makroskopisch sind hier sofort enorme pathologische Veränderungen zu erkennen. Zunächst ist überhaupt kein charakteristisches Eierstocksgewebe wahrnehmbar, sondern nur eine aus kleineren und grösseren buckelförmigen oder kugligen Knötchen bestehende grauweissliche oder gelblichschimmernde zusammenhängende Masse. Erst spät taucht Eierstocksgewebe, von den erwähnten Herden nicht überall scharf abgrenzbar, auf. Die Tubenfimbrie ist gleichfalls nicht mehr zu isoliren. Die Tube, der Uterus sind mit kleinen Knötchen bedeckt, ebenso die Blase und ein Theil des Darmes. Endlich finden sich solche in Leber, Niere und Lunge.

Mikroskopischer Befund. Erst nach Abtragung einer recht beträchtlichen pathologischen Gewebsmasse wird ein kleines Stück Eierstocksgewebe sichtbar. Dasselbe steht zunächst ausser Zusammenhang mit dem pathologischen Herd, ist von normalem Keimepithel, intakten Tubenquerschnitten und zum grössten Theil erhaltenem Ligamentgewebe umgeben, und zeigt ausser einigen rothkörnigen Eiern und Bindegewebszellen, sowie sehr zahlreich obliterirten Follikeln keine Anomalien.

Sehr bald darauf erscheinen in der dem Eierstock zugewandten Partie der pathologischen Gewebsmasse, entfernt von dem eben erwähnten Eierstocksabschnitt, Primordialfollikel, dann grössere Follikel: es tritt auch hier Eierstocksgewebe hervor, das jedoch im Gegensatz zu vorhin in den pathologischen Herd ohne Grenze übergeht. Beide Eierstockstheile nähern sich allmählich, das dazwischen liegende Gewebe — Ligament, Tuben resp. Fimbriengewebe — schwindet und wir haben ein einheitliches Eierstocksbild. Aber wie ist dasselbe gegenüber der Norm verändert! Im Bereich seines oberen Poles und zunächst an der einen Längsseite befinden sich pathologische nicht davon zu isolirende Herde. Ebensolche treten in seinem Gewebe, nicht selten zwischen zwei intakten Follikeln gelegen, auf. Später finden wir auch das anfänglich normale Gewebe der zweiten Längsseite und des unteren

Poles dann pathologische Herde erreicht, schliesslich enthalten die Schnitte nur noch wenig aus welchen erkennbare Eierstocksgewebe.

Erst nachdem das Eierstocksbild einheitlich geworden, wird das im Bereich des oberen Poles eingesetzte, von Follikeln umgebene erste Röhrchen sichtbar. Es ist wenig getroffen. Die Pflanzenzellen und das Lumen enthalten körnigen Detritus, abgebröckelte Chromatinbrocken und mehrkernige Wanderzellen, ferner grobfaseriges Gewebe, das sich wie zerstörtes Bindegewebe anfühlt.

In den central liegenden Pflanzenzellen und im Lumen finden wir nur einzelne rothe Körner und Tropfen. In den peripherischen Pflanzenzellen, sowie in der Nachbarschaft sind massenhaft, oft in Gruppen liegende Bacillen vorhanden, ferner roth imbibirte Gebilde von Kern- und Zellenform; es sind wenig intakte Zellen in der nächsten Umgebung des Röhrchens wahrzunehmen: unter diesen Zellen überwiegen an Zahl die mehrkernigen kleinen Wanderzellen.

Das zweite Röhrchen wird erst viel später sichtbar. Es befindet sich am entgegengesetzten Eierstockspol. Es ist längsgeschnitten. Seine Länge beträgt ca. 1,5 mm. Im Uebrigen liegen die Verhältnisse wie beim ersten.

Beide Röhrchen sind von grossen pathologischen Herden umgeben. Da sich ebensolche, zahlreich zerstreut, auch anderwärts im Eierstock und dessen Umgebung finden, so ist über die topographischen Beziehungen den vorherigen Mittheilungen nichts weiter hinzuzufügen.

Bei Betrachtung der pathologischen Herde in ihrer Gesammtheit ergibt sich, dass nur in wenigen kleinen Herden die Erscheinungen ausgedehnteren chromatolytischen Zerfalls resp. der Verkäsung ganz fehlen. Es lässt sich mit Hilfe der Serienschnitte feststellen, dass, während einige allerdings verschwinden, andere von diesen scheinbar kleinen Herden wachsen und später in ihrem Inneren zerfallenes zelliges Material enthalten, dass hier somit bisweilen nur die Kuppe eines grossen Herdes durch den Schnitt getroffen war. Sehr oft gesellt sich zu dem einen Herd in späteren Schnitten ein zweiter, dritter u. s. f., verbindet sich mit ihm und schliesslich haben wir einen grossen aus mehreren Unterabtheilungen bestehenden Bezirk vor uns, der stellenweise ausschliesslich intakte Granulationszellen, stellenweise ausser solchen centralen Zerfall zeigt.

Was nun die Einzelheiten der pathologischen Befunde anbetrifft, so haben wir hier gewissermassen einen zusammengedrängten Auszug aller früher besprochenen Erscheinungen vor uns und können an der Hand derselben rekapituliren:

Im Eierstock, soweit er als solcher erkennbar ist, finden wir sehr zahlreich obliterirte Follikel (vergl. auch Fig. 9), ferner rothe Körnchenzellen (Fig. 76 b), endlich Eier und Eireste mit rothen Tropfen und Körnern (vgl. die früheren Figuren). Auch einzelne isolirt liegende Riesenzellen sind vorhanden, doch kann ich hier in ihrer Umgebung nirgends einen Zonaring entdecken. Mitunter fallen in der Umgebung der Granulationszellenherde, aber auch anderweit zahlreiche mitotische Zellen auf. Manche Mitosen befinden sich in grossen runden, manche in kleinen runden Kernen (Fig. 77 a). Ferner fällt die Zahl der Mitosen in der Theka mancher Follikel auf. In der Umgebung der Gefässe (über diese s. u.) sind Rund- und Plasmazellen in Reihen und Gruppen oft massenhaft angesammelt. Intakte Bacillen sind ausserhalb der pathologischen Herde nicht vorhanden.

In der Umgebung der lockeren Bindegewebsmaschen des Ligaments, im Fettgewebe, in der Umgebung von Gefässen, oft um die rothen Gebilde

gruppirt, finden wir die bekannten Zellkränze, aus präexistenten Zellen, Granulationszellen, Riesenzellen, Rund-, Plasmazellen bestehend, vielfach mit mehrkernigen Wanderzellen untermischt. Doch sind nur noch wenige solche Bezirke vorhanden — meist handelt es sich um eine kontinuirliche Zellschicht, die in den meisten Fällen herdförmig abgegrenzt ist. — Zwischen den Einbuchtungen der endothelbekleideten Oberfläche finden wir weiter nicht selten einzelne Gruppen von grösseren Granulationszellen, die in der Tiefe mit der kontinuirlichen Zellschicht in Verbindung stehen.

Endlich liegen zwischen den Muskelzellen im Ligament, an Hämatoxylinpräparaten ohne Eosinnachfärbung öfters schwer davon unterscheidbar, Züge von Granulations-, Rund- und Plasmazellen, die sich bisweilen zu kleinen gesonderten Herden zusammengeschlossen haben. Riesenzellen sind gleichfalls vorhanden. Mitosen lassen sich in den Muskelzellen nicht nachweisen.

Die Gefässe des Eierstocks sowohl wie des Ligaments erweisen sich stark gefüllt, öfters roth verquollen und enthalten wieder vielfach auffallend grosse Leukocyten.

Bacillen finden sich ausserhalb der Herde auch hier wenige, mehr rothe Körner. Tropfen u. s. w. Die Herde haben die bekannte Konfiguration, sind oft durch Plasmazellen abgegrenzt und zeigen vielfach im Innern ein deutliches Netz.

Die Riesenzellen (Fig. 78a, b; 79), sind innerhalb wie ausserhalb der Herde enorm zahlreich, sehr verschieden gestaltet. Sie enthalten selten Bacillen, meist die rothen oder gelblichen Gebilde (vgl. Fig. 61a, b, u. a.).

Was endlich die Zerfallserscheinungen betrifft, so sind dieselben sehr verschieden ausgedehnt. Wir finden bald nur einzelne Zellen, bald eine keine centrale Partie in dieser Weise verändert, bald einen ganzen grossen Herd. Zwischen den Extremen sind zahlreiche Uebergänge vorhanden. Es ist hervorzuheben, dass der ausgedehnteste Zerfallsherd von beiden Röhrchen relativ weit entfernt liegt. Die zerstörten Gewebsbezirke lassen entweder nur dicht gedrängte kleine Chromatinbrocken, untermischt mit mehrkernigen Wanderzellen, erkennen oder die Chromatinbrocken, die körnig-fädigen Kerngebilde (vergl. Fig. 31 u. a.) liegen mehr vereinzelt innerhalb einer hellen, körnigen, zum Theil fasrigen Grundsubstanz, in der ausserdem noch oft andeutungsweise grosse Granulationszellen resp. Riesenzellen, d. h. deren noch schwach gefärbtes krümeliges Protoplasma, wahrzunehmen ist. Gewebsausfall ist in diesem Objekt fast gar nicht vorhanden.

Die Tube erweist sich in allen 3 Schichten erkrankt, der Uterus beherbergt, anscheinend nur im peritonealen Ueberzug, Granulationszellenherde mit Riesenzellen und Bacillen.

Der peritoneale Ueberzug der Blase enthält grosse, zum Theil herdförmig abgegrenzte, oft mit Bacillen versehene Granulationszellen. Zwischendurch sind Riesenzellen vorhanden, von denen viele isolirt liegen. Zahlreiche Rund- und Plasmazellen sind zu bemerken, die wie bei der Muskulatur in der Umgebung des Eierstocks zwischen die Muskelzellen eindringen. Mitosen fehlen, dagegen nicht die rothen Tropfen. In einzelnen Herden sind geringe Zerfallserscheinungen ausgeprägt.

Im mesenterialen Fettgewebe treffen wir ganz vereinzelte Herde, ein- und mehrkerniger Granulationszellen mit Riesenzellen. In letzteren sind rothe Massen nachweisbar — dagegen fehlen intakte Bacillen hier überhaupt. Auch Plasmazellen sind nicht vorhanden, dagegen in der Umgebung der Gefässe bisweilen Rundzellenanhäufungen.

In der Leber sind sehr zahlreiche pathologische Erscheinungen vorhanden. Dieselben decken sich in ihrem Wesen vollkommen mit den im Eierstock und dessen Umgebung beobachteten. Vor Allem sind zahlreiche Plasmazellen im interacinösen Gewebe nachweisbar, auch massenhaft rothe Tropfen ausser intakten Bacillen. Einige Herde von Granulations- und Riesenzellen liegen mitten in einem Gefäss.

Die Leberzellen besitzen durchweg ein lückenreiches grobkörniges Protoplasma und sind oft ohne Kern. In den Gallengangepithelien habe ich bisher keine Mitosen gefunden, wie denn solche in der Leber überhaupt fast ganz fehlen.

Das Peritoneum des Dünndarms verhält sich wie das Peritoneum der Blase. Indessen auch in der Submucosa sind aus ein- und mehrkernigen Granulations- und Riesenzellen bestehende und von Rund- und Plasmazellen umgebene resp. zum Theil davon durchsetzte Herde vorhanden. Einzelne Bacillen sind nachzuweisen. Das Darmepithel ist normal.

In der Niere finden wir sowohl oberflächlich wie in der Tiefe theils abgegrenzte, theils unregelmässige zellige Komplexe, die Riesenzellen zwischen sich enthalten und bisweilen noch Gefässe und peripher Harnkanälchenabschnitte erkennen lassen. Die Harnkanälchen sind nicht selten von Plasmazellen umgeben und dadurch gewissermassen abgesondert. In den Epithelien der Harnkanälchen, sowie in den Bindegewebszellen und Granulationszellen zeigen einige Kerne indirekte Theilungsfiguren. Typische Bacillen fehlen, dagegen sind einzelne verklumpte Exemplare vorhanden.

In den Lungenschnitten fallen zunächst die Bronchiolen durch ihren Gehalt an rothen Blutkörperchen und dazwischen liegenden grösseren Granulationszellen auf. In der Umgebung befinden sich Gruppen von Rundzellen, ferner vereinzelte Plasmazellen, die auch zwischen die Epithelien eindringen. Zwischen den Rundzellen liegen einzelne grössere, ferner mehrkernige Granulationszellen. Ausserdem finden wir grössere zellige, anscheinend in den Alveolen lokalisirte Herde von der bekannten Beschaffenheit mit Riesenzellen, jedoch ohne Bacillen. In den Alveolarepithelien und Gefässendothelien kann ich keine Mitosen entdecken.

In der Milz fehlen grössere Granulations- und Riesenzellen ebenso wie Bacillen. Dagegen fallen unter den Bindegewebszellen der Trabekeln, sowie unter den grösseren Zellen der Follikel ziemlich zahlreich solche auf, welche die uns bekannten rothen Körner, bisweilen ausserdem davon zu unterscheidendes bräunliches Blutpigment enthalten. Es sind ferner die massenhaften Kerntheilungsfiguren in den grösseren und kleineren Follikelzellen, endlich das Vorhandensein typischer Plasmazellen hervorzuheben.

Das Herz war gesund.

Nr. 19. Braunes Thier. Beide Eierstöcke wie bei Nr. 17 (durch Einschnitt und Einschiebung von Kulturbröckchen) geimpft. Nach 8 Wochen getödtet. MÜLLER-Sublimathärtung.

Makroskopisch in den Eierstöcken und ihrer Umgebung kein Befund. Dagegen enthält die Leber einen pathologischen Herd.

Mikroskopischer Befund. Linker Eierstock. In der Parenchymschicht des Eierstocks finden wir hier auffallend faserreiches Bindegewebe, ferner einige rothkörnige Bindegewebszellen. Viele Follikel sind obliterirt — weiter ist hier nur hervorzuheben, dass in manchen Eizonen eine tiefblaue, kernlose, körnige Masse liegt, die dem Protoplasma mancher Riesenzellen gleich sieht. Im Uebrigen ist die Parenchymschicht normal. Im Ligamentgewebe stossen wir dagegen, allerdings nur in wenigen

Schnitten, auf mehrere, dem Eierstock benachbarte pathologische Herde, die grosse Granulationszellen, Riesenzellen, ferner ganz vereinzelte Bacillen und rothe Tropfen enthalten. Umgeben sind die Herde von derbem Bindegewebe, Rund- und Plasmazellen, die sich bis in die Eierstocksrinde verfolgen lassen und dort durch rundliche Gruppirung auffallen. Mitosen fehlen, dagegen enthalten einzelne Zellen Chromatinkörner.

Der rechte Eierstock lässt nur die erst geschilderten Erscheinungen erkennen. Pathologische Herde fehlen sowohl in ihm selbst wie in seiner Umgebung.

Das Ligamentgewebe (mit der obigen Ausnahme), die Tube, der Uterus, Lunge, Nieren zeigen beiderseits keinerlei Anomalien.

In der Leber ist ein grosser Zerfallsherd wahrzunehmen, ähnlich dem beim Kaninchen Nr. 17 geschilderten. In der Peripherie sind zahlreiche Rund- und Plasmazellen, wenige grössere Granulationszellen, dagegen keine grossen und mehrkernigen Granulationszellen, keine Riesenzellen und keine Bacillen vorhanden.

III. Darstellung der Versuchsergebnisse.

1. Kapitel.

In wie weit verdienen bei der Erkrankung ausser den Tuberkelbacillen noch andere ätiologische Momente Berücksichtigung?

Da bei der bacillären Impfung theils Traumen gesetzt, theils Fremdkörper (Binsenröhrchen), meist nach voraufgegangenem Trauma absichtlich verwandt worden sind, da mitunter eine unbeabsichtigte Imprägnation des Gewebes mit Fremdkörpern stattgefunden hat, so ergibt sich die Nothwendigkeit zunächst zu erörtern, welcher Einfluss den genannten Faktoren bei der Entstehung der Erkrankung zuzuschreiben ist.

1. Das Trauma.

a) Der Einschnitt.[1])

Wir wissen durch zahlreich angestellte experimentelle Untersuchungen, dass als nächste Folge einer Schnittverletzung eine theils fibrinöse, theils blutige Exsudation innerhalb der Wundränder erfolgt. der eine entzündliche je nach der Ausdehnung des Schnittes und dem Vorhandensein oder Fehlen pathogener Bakterien variirende Leukocyteninfiltration folgt. Dieselbe erreicht am 2.—4. Tage ihr Maximum, nimmt vom 5.—7. Tage ab und verschwindet etwa Anfangs der 2. Woche. Am 2. Tage beginnt die Bildung von Granulationsgewebe, dessen Zellen in die Exsudatmassen, welche durchwachsen werden, eindringen. Die Granulationszellen bilden sich allmählich zu Bindegewebszellen um — doch bleibt das Gewebe längere Zeit zellreicher als normal. Die Epitheldecke, falls eine solche vorhanden ist, ergänzt sich, indem die

[1]) Vergl. ZIEGLER Nr. 85, THOMA Nr. 221.

Zellen unter Proliferationserscheinungen sich über den Wundspalt hinwegschieben.

Prüfen wir auf diese Thatsachen hin unsere Bilder, soweit sie hier in Betracht kommen, so zeigt sich, dass wir im Bereich der Einschnittsstellen in den Frühterminen (vergl. Kaninchen Nr. 3 und 5) gleichfalls serofibrinöse und blutige Exsudatmassen, ferner eine Leukocyteninfiltration, die bisweilen keilförmig in die Tiefe drang, endlich vom 3. Tage an zahlreiche Granulationszellen in der Umgebung der Leukocyten vorfanden. Da wir nun aber alle, besonders die beiden letztgenannten Erscheinungen in gleicher Weise auch noch nach langer Zeit (8 Wochen) und in grosser Intensität ausgebildet fanden, obgleich typische Entzündungserreger wie Streptococcen u. s. f. fehlten, da wir ferner schon vom 3. Tage ab das Vorhandensein von Riesenzellen im Bereich der Einschnittsstelle konstatirten, die Umwandlung der Granulationszellen in narbiges Bindegewebe und den Ersatz des Oberflächenepithels durchweg vermissten, so geht daraus hervor, dass der Einschnitt zwar vermuthlich eine gewisse Rolle insofern gespielt hat, als er die entzündlichen Erscheinungen, besonders die Leukocyteninfiltration in den Frühterminen gesteigert hat,[1]) dass aber ausser ihm, auch im Bereich der Einschnittsstelle, noch andere Ursachen bei der Konfiguration des Bildes mitgewirkt haben. Da Kontrollpräparate fehlen, so lässt sich über das Mass der erwähnten Steigerung nichts aussagen; inwieweit bei den späteren Terminen, etwa von der 2. Woche ab, überhaupt mit dem Einschnitt gerechnet werden muss, lässt sich nicht entscheiden.

b) Die Einreibung.

Nehmen wir an, dieselbe wäre einfach mit einem mit aseptischer Watte umwickelten Stäbchen ausgeführt worden, so dürfen wir uns nach den anderweiten Erfahrungen der pathologischen Anatomie[2]) etwa folgende Vorstellung von der Wirkung des Eingriffs, der ca. 5 Sekunden gewährt hat, machen. Das Oberflächenepithel wird an einigen Stellen mechanisch entfernt, im darunter liegenden Gewebe entsteht eine kurz vorübergehende Anämie, der eine Hyperämie folgt. In den kleinen Arterien tritt eine Verlangsamung des Blutstroms, Randstellung der weissen Blutkörperchen ein, die theilweise die Gefässwand durchwandern, — ausserdem entstehen p. diapedesin und per rhexin kleine Ekchymosen. Nach kurzer Zeit — wohl schon wenigen Stunden — sind die Störungen ausgeglichen. — In unseren in Betracht kommenden Objekten, deren frühestes vom 4. Tag stammt, finden wir statt dessen hochgradige pathologische Veränderungen, wir finden zahlreiche Wanderzellen, Granulations- und Riesenzellen. Wir dürfen daher ohne Weiteres die

[1]) Vergl. hierzu auch KOSTENITSCH und WOLKOW Nr. 164.
[2]) Vergl. THOMA l. c. u. A.

Wirkung dieses Traumas gering anschlagen, ja annehmen, dass dasselbe wohl überhaupt kaum in Betracht kommt.

2. Die Fremdkörper.

Es ist seit langer Zeit bekannt und durch zahlreiche Versuche erhärtet worden, dass der Einführung von Fremdkörpern in den Organismus gewisse innerhalb recht weiter Grenzen gleichbleibende Veränderungen von Seiten des betroffenen Gewebes folgen. Wenn wir von der für uns nur indirekt in Betracht kommenden Einführung von Fremdkörpern in die Gefässbahn absehen, so lassen sich diese Veränderungen unter einheitlichen Gesichtspunkten betrachten, vorausgesetzt, dass die Beschaffenheit der Fremdkörper dieselbe ist. Die zu beobachtenden Verschiedenheiten hängen vor Allem von diesem letzteren Umstande ab. Im Allgemeinen dürften sich die Fremdkörper in zwei, indessen natürlich nicht scharf zu scheidende Gruppen eintheilen lassen, nämlich in gutartige (aseptische) und deletäre, d. h. solche, die hochgradig entzündungserregend wirken. Während manche chemische Körper, wie das Terpentin,[1]) in jedem Falle der letzteren Gruppe zugehören, können aus allen, an sich zu der ersten Gruppe zu rechnenden Körpern solche der zweiten werden, sobald ihnen Entzündungserreger anhaften. Wohin sollen wir die in unseren Objekten theils absichtlich theils unabsichtlich eingeführten Fremdkörper, als da sind Binsenröhrchen resp. deren Pflanzenzellen, Kaninchenhaare und Schmutzpartikel[2]) rechnen? Da wir in unseren 1500 Präparaten kein einziges Mal notorische Eiterungserreger gefunden haben,[3]) da chemisch schädigende Substanzen (mit Ausnahme des Tuberkulins s. u.) nicht verwandt worden sind, so sind unsere Fremdkörper wohl zweifellos in die erste Gruppe einzureihen. Wir dürfen im Folgenden die im Ganzen nur sehr selten nachweisbaren Schmutzpartikel ausser Acht lassen und wollen uns ausschliesslich mit den Binsenröhrchen und Haaren beschäftigen. F. Marchand,[4]) der sterile Schwammstücke und andere aseptische Fremdkörper in die Bauchhöhle von Thieren eingeheilt hat, berichtet in Uebereinstimmung mit anderen Autoren,[5]) dass zunächst im Schwamm und dessen Umgebung Fibrinnetze und Leukocyten verschiedener Form sichtbar werden, dass nach 2—3 Tagen im Centrum zerfallene mehr-

[1]) Vergl. Bardenheuer Nr. 96.

[2]) Ich sehe aus den oben erwähnten Gründen von der mehrfach verwendeten Tusche ganz ab.

[3]) Ueber die beim Kaninchen Nr. 2 beobachteten Kurzstäbchen siehe oben S. 17. — Ausser ihnen kommen nur bisweilen noch aus verunreinigten Farblösungen stammende den Präparaten übergelagerte Bakterien in Betracht.

[4]) Nr. 182.

[5]) E. Marchand Nr. 181, Ribbert Nr. 205, Kostenitsch und Wolkow l. c.

kernige Wanderzellen, in der Umgebung Granulations- und schon nach 30 Stunden Riesenzellen zu finden sind. Aus anderen Mittheilungen [1]) ergibt sich, dass weiterhin bei Fremdkörpern, die, wie die unsrigen, nicht resorbirt werden können, die Leukocyten, soweit sie nicht zerfallen sind, wieder fortwandern, dass ihre Zerfallsprodukte ebenso wie die fibrinösen Exsudatmassen resorbirt werden, dass die Granulationszellen sich in Bindegewebszellen verwandeln und der Fremdkörper auf diese Weise allmählich abgekapselt wird. Ueber die späteren Schicksale der Riesenzellen scheint, soviel ich sehe, wenig bekannt zu sein. Doch kommt es, wie ich einer diesbez. Mittheilung F. MARCHAND's [2]) entnehme, auch in ihnen zu Rückbildungsprocessen, die in fettiger Degeneration des Protoplasmas und Kernzerfall bestehen. — Was nun zunächst die Röhrchen betrifft, so war in ihrer Umgebung (über das Lumen s. später), wie man sich erinnern wird, ein grosser Theil der geschilderten Erscheinungen in reichem Masse vorhanden. Wir fanden hochgradige Leukocyteninfiltration, hochgradigen Leukocytenzerfall und in der Umgebung Granulations- und Riesenzellen. Was wir dagegen in der Umgebung der Fremdkörper vermissten, war die Bildung einer bindegewebigen, den Fremdkörper einhüllenden Kapsel, deren Bildung unter anderen Umständen zu erwarten gewesen wäre. Unsere Granulationszellen verwandelten sich theils in protoplasmareiche grosse mit zerfallenem Kernmaterial dicht gefüllte Gebilde, wie BARDENHEUER [2]) solche in der Umgebung von Terpentintropfen beobachtete, theils wuchsen sie zu sog. Epithelioidzellen heran, und zeigten dabei einen Degenerationsvorgang in ihrem Protoplasma. Die Zahl der Granulations- und Riesenzellen nahm in der Umgebung der Röhrchen, wie sich an günstigen Objekten verfolgen liess, stetig zu, es entstanden grössere rundliche, von Rundzellen abgegrenzte Herde, ausserdem machten sich stetig auch ausserhalb der centralen Zerfallszone Zerstörungsvorgänge geltend. Daraus folgt, dass zwar den Röhrchen in ihrer Eigenschaft als Fremdkörpern eine gewisse Mitbetheiligung an der Konfiguration der in Betracht kommenden Bilder eingeräumt werden muss, ebenso wie oben dem Einschnitt, dass aber in ihrer Umgebung, ebenso wie in dem Bereich der Einschnittsstelle, noch andere Faktoren eine gewichtige Rolle gespielt haben. Mehr lässt sich wegen mangelnder Kontrollversuche nicht sagen.

Wir müssen uns noch kurz mit dem Inhalt der Röhrchen beschäftigen und bei dieser Gelegenheit der von ARNOLD [3]) allerdings unter ganz anderen Umständen erhaltenen Resultate gedenken. ARNOLD führte die Röhrchen in die Lymphsäcke von Fröschen ein und liess sie dort

[1]) ZIEGLER Nr. 85.
[2]) l. c.
[3]) Nr. 94.

mehrere Stunden bis 30 Tage liegen. Schon nach 12—24 Stunden zeigten sich innerhalb der die Aussenfläche einhüllenden Schicht geronnener Lymphe, ebenso wie in den Pflanzenzellen und im Lumen ein-, mehr- und vielkernige Zellen, auch solche von spindelförmiger oder verästelter Gestalt. Ausser typischen Mitosen waren zahlreich atypische indirekte Theilungsfiguren nachweisbar. Degenerationserscheinungen in den Zellen, resp. Kernen, waren ein gewöhnliches Vorkommniss, sie nahmen jedoch mit der Dauer der Versuche nicht zu. —

Von unseren Versuchen haben diejenigen noch die meiste Aehnlichkeit mit den ARNOLD'schen, bei denen es gelungen ist, das Röhrchen vom Trichter aus ohne Verletzung in die Tube zu schieben. Hierbei fanden wir im Lumen und den Pflanzenzellen zur frühesten Zeit (3 Tage Kan. Nr. 3 Fig. 11 a) zahlreiche mehrkernige und einzelne einkernige grössere Zellen, dagegen fehlten spindelförmige und verästelte Zellen, ebenso liessen sich nicht mit absoluter Sicherheit indirekte Theilungsfiguren nachweisen, da schon hier die Degenerationserscheinungen sehr ausgeprägt waren. In allen späteren entsprechenden, allerdings spärlichen Objekten (s. d. Beschreibung der Befunde) nahmen die Degenerationserscheinungen noch zu und überwogen schliesslich in dem Grade, dass nur wenige erhaltene, vorwiegend kleine polynukleäre Leukocyten kenntlich waren. Die einzige in progressivem Sinne zu deutende Erscheinung war die, dass sich die Chromatinbrocken mitunter innerhalb grosser Zellen fanden, wie wir solche aus den Granulationszellenherden des Gewebes beschrieben und abgebildet haben. — Im Lumen der mittelst Einschnittes in den Eierstock eingeschobenen Röhrchen, für die im Uebrigen das eben Mitgetheilte gilt, war verschiedentlich gefässhaltiges Bindegewebe nachweisbar. Im Allgemeinen muss dasselbe (s. o.) als durch Zerreissung des Röhrchens eingedrungenes präexistentes Gewebe angesehen werden. In einem einzigen Fall (s. Fig. 50, Kan. Nr. 9; 9 Tage) waren grosse Granulationszellen und Wucherungsvorgänge an den Gefässen nachweisbar. Ob hier auch hämatogene Granulationszellen eine Rolle gespielt haben, muss unentschieden bleiben — nur so viel ist sicher, dass in unseren Objekten die eingewanderten Zellen in weitaus der Mehrzahl der Fälle sich nicht weiter entwickeln, sondern zum Theil nach vorangegangenem Wachsthum zu Grunde gehen, dass die progressiven Vorgänge gewissermassen im Keim erstickt werden. Da wir nun eine Infektion im gewöhnlichen Sinne, bei der ARNOLD gleichfalls einzig Zerfall beobachtete, auszuschliessen im Stande sind, so haben wir auch hier auf die Mitwirkung einer weiteren Ursache zu rekuriren.

Es erübrigen noch einige Worte über die vorgefundenen Haare, die namentlich bei einigen durch Einreibung inficirten Objekten sehr zahlreich vorhanden waren. Dass speciell Haare zu der Bildung von Riesenzellen Veranlassung geben können, ist eine längst bekannte und oft genauer studirte Thatsache. Es gebührt indessen wohl BAUMGARTEN

das Verdienst, zuerst darauf hingewiesen zu haben, dass auch auf diese Weise typische LANGHANS'sche Riesenzellen mit wandständigen Kernen entstehen können.

Es lässt sich mit Sicherheit feststellen, dass manche der in meinen Objekten vorhandenen, zum Theil nach dem LANGHANS'schen Typus gebauten Riesenzellen ihre Entstehung den in das Gewebe eingedrungenen Haaren verdanken. Da aber nicht selten ausser den Haaren auch Bacillen gefunden werden, da die Mehrzahl der Riesenzellen — und zwar vorwiegend LANGHANS'sche — Haare überhaupt nicht enthalten, so dürfen wir auch hier wieder in der Fremdkörperwirkung ein sekundäres, allerdings bisweilen nicht zu unterschätzendes Moment erblicken.

Wir kommen sonach zu dem Resultat, dass der Einschnitt, das Binsenröhrchen, die Haare zum Theil in Kombination mit einander an den entsprechenden Gewebsstellen eine Steigerung der zu beobachtenden Erscheinungen veranlasst haben können, dass sie aber allein zur Erklärung derselben nicht genügen. Sollte es für diese Behauptung noch eines Beweises bedürfen, so ist derselbe dadurch gegeben, dass auch in Gewebsstellen, die ausserhalb des Bereichs des Einschnittes und des Binsenröhrchens liegen, die keine Haare enthalten, ja sogar in entfernten Organen hochgradige Veränderungen gefunden werden.

---

2. Kapitel.

Die Tuberkelbacillen und ihr Verhältniss zu den Geweben.

Wie finden wir die als gröbere oder feinere Kulturbrocken in Substanz verimpften T.B. wieder? —

Wir begegnen 1. in zahllosen Mengen Bacillen, die ohne Weiteres durch Färbung und vor Allem Gestaltung als solche kenntlich sind. Dieselben liegen entweder zu festen Verbänden geeinigt oder einzeln, deutlich von einander getrennt, aber hierbei wieder bisweilen zu kleinen Gruppen zusammengeschlossen.

Betrachten wir zunächst die Verbände. Dieselben (s. Fig. 14, 30) bald grösser, bald kleiner, nach 24 Stunden ebensowohl wie nach 5 Wochen vorhanden, zeichnen sich dadurch aus, dass die Bacillen sich in Form von bisweilen recht langen Fäden präsentiren und dass häufig zwischen den Fäden eine feinkörnige Substanz sichtbar ist, so dass dadurch das Bild eines mit Grashalmen bewachsenen Rasens entsteht.

Es handelt sich hier unzweifelhaft um verimpfte Kulturbrocken und -bröckchen, die durch die genannten Eigenschaften vielfach sicher kenntlich sind und uns sogar bisweilen in späteren Terminen, wenn alle irgendwie charakteristischen übrigen Erscheinungen fehlen, die Einschnittsstelle verrathen. Die feinkörnige Substanz entspricht dem haften gebliebenen Nährboden (Glycerin-Agar), die Fadenbildung dem Kulturwachsthum. Zahlreiche meiner Bilder gleichen genau der Figur Coppen's,[1]) die einen Vertikalschnitt durch eine Agarkultur darstellt. Die Bacillen liegen, wie dort, nicht bunt durcheinander, sondern sind zu „parallel laufenden Strängen" geordnet. Nach Coppen soll die Bildung der Fäden, die gewöhnlich eine zur Oberfläche der Kultur senkrechte Richtung einnehmen, nur an der Oberfläche der Nährböden, nie in der Tiefe von Geweben oder Flüssigkeiten erfolgen, da hier die nöthige Sauerstoffzufuhr fehlt. Ich möchte hierzu bemerken, dass ich wiederholt (Fig. 62 b) isolirt liegende Fäden von einer die typischen Bacillen zwei- bis dreimal übertreffenden Länge angetroffen habe. Indessen ist selbstverständlich nicht zu entscheiden, ob es sich hier um natürliches Wachsthum oder versprengte Kulturbacillen handelt, um so weniger als die oben genannten Kriterien bei kleineren Verbänden uns völlig im Stich lassen können. Ueber die Natur der Fäden, bei denen ich kolbige Endschwellungen, wie sie Coppen beschreibt, nie gesehen habe, wird noch bis heute gestritten. Während Baumgarten, wenigstens bis vor Kurzem,[2]) die Möglichkeit einer Täuschung durch Aneinanderlagerung von Einzelexemplaren betonte, erklären sich Klein,[3]) Fischel,[4]) Coppen [5]) u. A. für eine thatsächliche Fadenbildung und nehmen an, dass es sich um einen Pleomorphismus desselben Pilzes und um eine gewisse Verwandtschaft mit dem Actinomycespilz handelt. Mir scheint nach meinen Beobachtungen gleichfalls eine wirkliche Fadenbildung wahrscheinlicher.

Unter den Einzelexemplaren besitzen viele die typische s. Z. von Koch beschriebene Beschaffenheit, d. h. stellen sich als kleine, an einem Ende oft hakenförmig, bisweilen aber auch halbmondförmig gekrümmte, bei uns intensiv roth gefärbte Stäbchen dar. Viele erscheinen, da sie schief oder quer getroffen sind, als rothe Punkte oder kurze Striche. In diesem Fall verändern sie bei Hebung und Senkung des Tubus die Form und sind dadurch, sowie durch ihre lebhafte Färbung und die scharfen Kontouren von gewissen Bacillenderivaten zu unterscheiden, die wir später kennen lernen werden. Sowohl die Länge der Stäbchen (s. oben) wie ihre Dicke scheint mir in meinen Objekten und zwar in

[1]) Nr. 116.
[2]) Nr. 101.
[3]) Nr. 165.
[4]) Nr. 126.
[5]) l. c.

demselben Schnitt etwas grösseren Variationen unterworfen zu sein, als Koch es s. Z. angegeben hat. Vor Allem sind mir häufig neben normalen abnorm dünne Exemplare aufgefallen, so dass die Technik, der im Uebrigen jedenfalls eine grosse Bedeutung beigemessen werden muss, hier nicht wohl beschuldigt werden kann. Wie diese Bilder aufzufassen sind, weiss ich nicht zu sagen. Nur so viel sei hervorgehoben, dass man ausser an Degenerationserscheinungen unwillkürlich an eine Beziehung zu anderen gleich zu erwähnenden Bildern denkt.

Die Einzelexemplare liegen entweder von einander völlig getrennt regellos im Gewebe zerstreut, gewissermassen frei ausgeschwärmt oder sie bilden kleine enger zusammengehörige Gruppen (Fig. 62 a) in und ausserhalb von Zellen. Nach Allem, was wir von den T.B. wissen, dürfen wir annehmen, dass es sich besonders im letzteren Fall um eine natürliche Vermehrung handelt. Ich finde diese Gruppen erst vom 5. Tage an deutlich ausgeprägt. Dieser Befund stimmt mit der Thatsache, dass sich die Bacillen langsam vermehren, überein.[1]) Die Bacillen in den erwähnten Gruppen zeigen nicht selten insofern eine charakteristische Anordnung, als sie bisweilen annähernd den Chromatinschleifen einer Knäulfigur vergleichbar zusammenliegen oder auch mehrere grössere komplicirte Kernfiguren vortäuschen. Wichtiger ist, dass, wenn man von den Einzelexemplaren absehend die Form der ganzen Gruppe ins Auge fasst (Fig. 62a), man auch dort, wo die Gruppe freiliegt, deutlich eine bald runde, bald spindelförmige, bald kleinere, bald grössere Zellform herauserkennt, wie das s. Z. schon Koch gebührend hervorgehoben hat. — Als weiteren mir wiederholt aufgefallenen Befund hebe ich hervor, dass nicht selten 2 durch einen feinen gleichmässigen Spalt getrennte gleichlange Stäbchen genau parallel neben einander liegen (Fig. 33). Man wird bei diesem Bild an eine längsgespaltene Chromatinschleife besonders dann erinnert, wenn, wie es vorkommt (s. oben), die Stäbchen dünner sind als normal. Man würde versucht sein, auch hier an eine progressive Längsspaltung bei den Bacillen zu denken, wenn nicht die Quertheilung seit Koch als der einzige Fortpflanzungsmodus erwiesen wäre. Somit haben hier die Bacillen entweder noch von der Kultur her diese Lage beibehalten oder sie sind sekundär mit einander in Beziehung getreten, wobei die präsumptive Hülle vielleicht eine Rolle gespielt hat. —

Ausser völlig gleichmässig gefärbten Bacillen sind ausserordentlich zahlreich solche vorhanden, die in ihrem Leibe Lücken resp. Vakuolen verschiedener Grösse aufweisen. Oft sind diese Lücken so regelmässig, dass man eine Kokkenkette (Coccothrix) vor sich zu haben meint (Fig. 62 c). Ausser diesen eine wirkliche Zertheilung dokumentirenden Bildern finden

[1]) Yersin Nr. 241 will eine Vermehrung vom 4. Tage ab, Baumgarten Nr. 99 schon vom 2. Tage ab konstatirt haben.

sich indessen zahlreich auch solche, bei denen die Lücken noch von einem feinen Saume färbbarer Substanz umgeben erscheinen, so dass die Kontinuität des Stäbchens gewahrt bleibt. KOCH hat s. Z. die Lücken, die er an den ungefärbten Stäbchen gleichfalls wahrnahm, für Sporen gehalten. Die meisten Neueren: CZAPLEWSKI,[1]) METSCHNIKOFF,[2]) FISCHEL,[3]) COPPEN[4]) ebenso wie BAUMGARTEN[5]) und STRAUSS[6]) erklären sich gegen die Sporennatur derselben, weil sie sich im Gegensatz zu den sonst so refraktären Milzbrandsporen trotz andauernder Färbung auch in der Hitze nicht färben lassen, und weiter deshalb, weil sich, wie manche[7]) der genannten Autoren angeben, eigentliche Sporen in Gestalt kleiner ovaler, stärker als die Stäbchen sich färbender scharf begrenzter Gebilde nachweisen lassen. Es ist mir trotz besonders darauf gerichteter Aufmerksamkeit bisher nicht gelungen, derartige Gebilde zu finden. — Die Vakuolen werden von vielen Forschern (BAUMGARTEN, KOLBASENKO,[8]) FEIGEL[9]) u. A.) als Degenerationsprodukte aufgefasst, die auf den nahen Zerfall der Stäbchen hindeuten; doch wird trotzdem die Möglichkeit einer bisher unbekannten Beziehung zu eventueller Sporenbildung offen gelassen. COPPEN vermuthet, dass in den Vakuolen nur ein Analogon zu den mit Zellsaft gefüllten Vakuolen höherer Pflanzen zu sehen ist und „dass man sie daher ebensowenig" wie diese „als Degenerationserscheinung betrachten kann". Wir sind hier offenbar noch weit von völliger Klarheit entfernt. Meinerseits möchte ich betonen, dass ich zahlreiche Uebergänge zwischen Stäbchen, bei denen einerseits die Kontinuität gewahrt, andererseits zerstört war, gefunden habe, ferner Uebergänge zwischen solchen, bei denen das Protoplasma sich einerseits normal, andererseits nur schwach röthlich oder schwärzlich färbte. Ich stehe daher nicht an, die Vakuolisirung wenigstens zum Theil unter die Rückbildungserscheinungen einzureihen, deren ich, wie wir gleich sehen werden, so zahlreiche beobachtet habe.

Wir begegnen nämlich 2. in unseren Objekten zahlreichen Bildern, bei denen erst ein sorgfältiges Studium die Betheiligung von T.B. aufdeckt. Man erinnert sich, dass vom 1. Tage nach der Impfung bis zu den spätesten Terminen hinauf einmal rothe Körner verschiedenster Grösse gefunden wurden. Dieselben liegen bald anscheinend frei im interstitiellen Bindegewebe (Fig. 10) oder anderweit zwischen Zellen

---

[1]) Nr. 117.
[2]) Nr. 179.
[3]) l. c.
[4]) l. c.
[5]) Nr. 100, 101.
[6]) Nr. 213.
[7]) METSCHNIKOFF, COPPEN.
[8]) Nr. 155.
[9]) Nr. 127.

(s. u.), bald, und zwar häufiger, finden sie sich in präexistenten und neugebildeten Zellen der verschiedensten Art eingeschlossen (Fig. 4, 41, 76 b). Ihre Färbung ist gewöhnlich eine weniger lebhafte wie diejenige der Bacillen, hat bisweilen einen Stich ins Gelbliche (Fig. 76 b), ja kann beinahe rein gelb sein. In anderen Fällen ist sie dagegen (Fig. 17 a und d) schwärzlich-röthlich oder beinahe ganz schwarz. — Wichtiger als die Farbenanomalien erscheint mir das unscharfe verwaschene Aussehen der Körner, die unscharfe Begrenzung, die vielfach den Eindruck erweckt, als ob es sich um Verbackung und Zusammensinterung kleinerer Körner zu gröberen röthlichen Massen handelt.

Ausser den rothen, röthlich-gelben, seltener schwärzlichen Körnern fanden wir sehr zahlreich, frei im Gewebe zwischen den Zellen oder in Zellen und präexistenten Hohlräumen liegend, tiefrothe oder gelbrothe Gebilde. die ich in Folge ihrer meist ausgesprochen rundlichen Form nur als Tropfen bezeichnen kann. Die Tropfen, über deren variirende Farbe Fig. 27 u. 43 Aufschluss geben mag, sind entweder völlig homogen oder es sind darin (Fig. 27 f., 61 a, b) zahlreiche kleinere, gewöhnlich ziemlich gleichmässige Lücken erkennbar. Die Zellen, die sie beherbergen, besitzen die verschiedenste Bedeutung: bald sind es Bindegewebs-, Mark- und Lutein-, sowie Eizellen, bald Granulations- und Riesenzellen. Nicht selten waren, wie man sich erinnern wird, auch Gefässe und die Maschen des Ligamentbindegewebes (vergl. Fig. 40, 25 b) von derartigen Tropfen erfüllt oder gar homogen roth gefärbt. Am auffallendsten ist die wechselnde Ausdehnung dieser Verfärbung, resp. die wechselnde Grösse der Gebilde. Während manche von ihnen kaum die Grösse eines rothen Blutkörperchens übersteigen, erreichen andere geradezu riesige Dimensionen (Fig. 61 b). Zwischen den Extremen sind die zahlreichsten Uebergänge vorhanden. —

Wenn ich soeben die Tropfen von den rothen Körnern getrennt geschildert habe, so geschah es mehr der Uebersichtlichkeit halber. Wir finden namentlich in Eizellen, aber auch in Riesenzellen rothe oder gelbe Gebilde, von denen sich nicht sagen lässt, ob wir sie zu der einen oder anderen Kategorie rechnen sollen. Mit anderen Worten, es ist zwischen den in ihren Extremen verschiedenartigen Gebilden ein gewisser Zusammenhang unverkennbar, der mit grosser Wahrscheinlichkeit auf eine gemeinsame Entstehung hinweist.

Manche der Gebilde sind nicht homogen, sondern zeigen einen ausgesprochen faserartigen Bau. Hierher gehören Fig. 69 und 71. Bei letzterer weist die violette verwaschene Färbung und die gröbere Faserung auf eine andere Genese hin — trotzdem ist, wie wir noch sehen werden, das Bild mit den übrigen in Beziehung zu bringen.

Welche Deutung sollen wir nun den beschriebenen Bildern geben?

Was zunächst die rothen und gelben homogenen oder durch Lücken unterbrochenen Tropfen betrifft (Fig. 27 d, e, f, 43), so ist im Hinblick auf die nebenstehende Fig. 27 a wohl kaum zweifelhaft, dass es sich um zerstörtes zelliges Material handelt, bei dessen Zerstörung Bacillen thätig gewesen sind. Wir brauchen uns den Zerstörungsprocess, der in Fig. 27 a sich auf einen Theil des Zellprotoplasmas beschränkt, in Fig. 27 b, wenn nicht Alles täuscht, zunächst den Kern ergriffen hat, nur auf die ganze Zelle ausgedehnt zu denken, wir brauchen nur die Zelle in Fig. 27 c, deren Zerstörungszone keine Bacillen enthält, sich im Uebrigen aber derjenigen in Fig. 27 a analog erweist, zu betrachten um über die Entstehung der entsprechenden Bilder Aufschluss zu erhalten. Das Gleiche oder Aehnliches gilt auch für die roth verquollenen Ligamentmaschen, Gefässe und Eizonen — findet man doch häufig genug (vergl. Figg. 40, 25 b) noch Bacillen oder deren Reste an den betreffenden Stellen vor. Wie nun freilich die Dinge im Einzelnen liegen, muss in mancher Beziehung fraglich bleiben. Ob wir z. B. bei den kleinen Tropfen anzunehmen haben, dass es sich um einen zerstörten Zellkern handelt, ob wir es mit einer zusammengeschrumpften Zelle zu thun haben, ist nicht zu eruiren. Ebensowenig lässt sich auch nur mit einiger Sicherheit etwas darüber aussagen, ob die grösseren Gebilde durch Konfluenz einzelner zerstörter Zellen oder durch gleichzeitige Zerstörung grösserer Zellbezirke entstehen, ferner wie wir uns die so häufig zu beobachtenden regelmässigen Lücken (Fig. 27 f, 61) zu erklären haben. In letzterer Beziehung möchte ich nur hervorheben, dass manche dieser Figuren auffallend an die maulbeerförmigen Kern- resp. Zellderivate erinnern, von denen Schmaus und Albrecht [1]) berichten und bei deren Entstehung sie die Mitwirkung eines Verkalkungsprocesses vermuthen. Wenn wir berücksichtigen, dass bei dem tuberkulösen Process häufig Kalkablagerung eintritt, wenn wir durch Metschnikoff [2]) erfahren, dass sogar die Hüllen zerstörter Bacillen sich bei manchen Thieren in dieser Weise verändern sollen, wenn wir uns endlich an unsere eigenen Mittheilungen über Kalkbefunde erinnern, [3]) so ist die Annahme, dass auch hier die Verkalkung eine Rolle gespielt hat, gewiss nicht ganz unberechtigt. —

Weigert [4]) hat s. Z. treffende Gründe dafür angeführt, dass unter Umständen, d. h. wenn wenig Bacillen vorhanden sind, nicht die ganze Zelle, sondern nur ein Theil derselben und zwar der dem Bacillus zunächst anliegende Theil des Protoplasmas ertödtet wird, während der übrige Theil noch lebensfähig, ja sogar nach Weigert's Ansicht be-

[1]) Nr. 211.
[2]) Nr. 178.
[3]) Vergl. oben ferner S. 6 f., Abschnitt II und Fig. 5.
[4]) Nr. 236.

dingtermassen fortpflanzungsfähig bleibt. Bilder, wie Fig. 27 a eines darstellt und wie solche sich durchaus nicht selten finden, sind geeignet, eine weitere Stütze für diese Ansicht beizubringen. Der die Bacillen umgebende Theil des Zellprotoplasmas ist in Färbung und Zeichnung, wie das schon oben erwähnt wurde, gegenüber dem kernhaltigen polaren Theil der Zelle verändert, d. h. unzweifelhaft zerstört. Hierzu möchte ich indessen Folgendes bemerken. Es ist mir zum mindesten sehr zweifelhaft, ob in einer derartig partiell-nekrotischen Zelle der erhalten gebliebene Theil wirklich in dem Sinne lebensfähig ist, dass hier noch eine Theilung, speciell eine mitotische Theilung des Kerns erwartet werden darf. Ich hege diesen Zweifel besonders deshalb, weil ich niemals in dem Kern einer solchen Zelle für Theilung sprechende Bilder, wohl aber solche zu entdecken im Stande war, welche den bevorstehenden Untergang verkündeten;[1]) ferner weil sehr häufig zweikernige bacillenhaltige Zellen ohne jegliche Spur einer derartigen partiellen Protoplasmanekrose gefunden werden (vergl. Fig. 37); endlich weil bei solchen zweikernigen Zellen die Kerntheilung gerade so gut schon vor dem Eintritt der Degeneration erfolgt sein kann.

Welcher Art ist nun diese Degeneration? In der Litteratur ist ausschliesslich von der nach Weigert für den T.B. specifischen Art der Kongulationsnekrose die Rede. Der partielle Zelltod soll in einer partiellen Verkäsung bestehen. Auch in unseren Okjekten spielt die typische Verkäsung eine bedeutsame Rolle. In Fig. 71, die aus einem Käseherd stammt, deutet die ausgesprochen violette Farbe und der Befund von Bacillen in der Nachbarschaft darauf hin, dass es sich um unter Einwirkung von ursprünglich vorhandenen Bacillen käsig zerstörte Zellen resp. verklebte Chromatinbrocken handelt. In wie weit hier ausserdem mit Fibrin gerechnet werden muss, das nach Falk[2]) eine wesentlichere Rolle bei dem tuberkulösen Process spielt, als man bisher gemeinhin angenommen hat, entzieht sich mangels specifisch gefärbter Präparate meiner Beurtheilung. In anderen Objekten lässt die früher erwähnte zellförmige Anordnung der Mikroparasiten, die bisweilen noch von feinkörniger Substanz umgeben sind, den Schluss zu[3]), dass durch ihre Vermehrung eine entsprechende Tödtung der vermuthlich ursprünglich von einem Bacillus invadirten Zelle erfolgt ist. — In unserer Fig. 27 u. a. ist dagegen dem Gedanken Raum zu geben, dass eine Entwicklung von Flüssigkeit in den Zellen stattgefunden hat, die durch das die Bacillen umgebende Protoplasma geliefert wird und schliesslich zu einer homogenen Verquellnng (ev. mit nachfolgender Verkalkung,

[1]) Einfache Kernatrophie; vergl. das 5. Kapitel.
[2]) Nr. 125.
[3]) Vergl. Koch Nr. 162.

s. o.) führt. Die Tropfenform der freiliegenden Gebilde, die meist vorhandene Abrundung der Degenerationszone, der Befund in den Gefässen spricht in gleicher Weise für diese Auffassung, wobei natürlich die Beschaffenheit des flüssigen Mediums in suspenso bleiben muss. Ebenso nun wie im Kleinen im Bereich der einzelnen Zellen, so wechseln, wie wir noch sehen werden, auch im Bereich unserer pathologischen Herde die Zerstörungserscheinungen: bald tritt die Verkäsung, bald die entzündliche Flüssigkeitsansammlung, und zwar ganz unabhängig von dem Impfungstermin, in den Vordergrund; letztere macht sich ausserhalb der Zellen als Exsudation geltend. Es handelt sich somit um einen zwar einheitlichen, aber in seinen Einzelheiten verschiedenen Process, der unmöglich nach den genannten Gesichtspunkten klassificirt werden kann. Gegenüber der gemeinhin giltigen Lehre, wonach [1]) die Exsudation eine vorübergehende, jedenfalls keine integrirende Theilerscheinung des tuberkulösen Processes sein soll, wonach erst im Verlauf späterer Zeit typische Verkäsung sich einstellt, ergibt sich hieraus ein Widerspruch. Ich glaube denselben erklären zu können. Wenn wir uns nämlich überlegen, welche Gründe bei unseren zum Theil besonders in Hinsicht auf die Exsudationsprocesse so absonderlichen Befunden massgebend sein können, so muss einmal an die bei Härtung und Färbung der Objekte angewandte Technik, zweitens an Eigenthümlichkeiten des geimpften Gewebes, drittens an die Methode der Impfung gedacht werden. Den beiden ersten Faktoren darf jedenfalls kein ausschlaggebendes Gewicht beigelegt werden. Denn wenn auch zugegeben werden muss, dass die homogene Verquellung in Formolpräparaten ausgesprochener sichtbar ist, ferner dass die Grösse resp. Beschaffenheit der dem Eierstock speciell zukommenden zelligen Elemente resp. Zellderivate (Mark-, Luteinzellen, Eier, Eizonen u. s. f.) vielleicht nicht ganz ohne Bedeutung ist, so sind doch einerseits auch in MÜLLER-Sublimatobjekten, andererseits auch in anderen Organen dieselben Erscheinungen nachzuweisen. Es bleibt daher der 3. Faktor als wesentlich übrig, und in der That ist meiner Ansicht nach hierin die Lösung des Räthsels gegeben. Wenn man sich erinnert, dass wir Kulturbröckchen in Substanz verimpft haben, dass nicht nur sehr zahlreiche lebende Bacillen, sondern offenbar auch zahlreiche todte Bacillen resp. die denselben anhaftenden giftigen Eiweisssubstanzen (Tuberkulin) in grossen Mengen eingeführt worden sind, so erklärt sich ungezwungen das Gemisch von exsudativen und Verkäsungsprocessen, dem wir in unseren Objekten begegnen. Wissen wir doch, [2]) dass dem Tuberkulin hochgradig entzündungserregende, Exsudation veranlassende Eigen-

[1]) BAUMGARTEN Nr. 101, Kritik der KOSTENITSCH' und WOLKOWschen Befunde.

[2]) Ebenda.

schaften innewohnen. Nach BAUMGARTEN, PRUDDEN,[1]) HODENPYL[1]) u. A. haben wir uns nun vorzustellen, dass todte und lebende Bacillen gewissermassen insofern ein getrenntes Thätigkeitsfeld besitzen, als nur die lebenden Bacillen Verkäsung zu verursachen im Stande sein sollen. Im Hinblick auf die Erfahrungen von STRAUSS und GAMALEIA,[2]) welche auch nach Verimpfung sterilisirter Kulturen Verkäsung beobachtet haben wollen, ein Resultat, dass BAUMGARTEN[3]) durch nicht völlige Abtödtung aller Bacillen erklärt, erscheint indessen die Richtigkeit dieser Vorstellung noch nicht über allen Zweifel erhaben. Um mir selbst hierüber ein Urtheil bilden zu können, habe ich neuerdings Kaninchenеierstöcke mit abgetödteten Kulturen von Tuberkelbacillen geimpft.

Es liegt sehr nahe, mit unserer Impfmethode nun die weitere Erfahrung in Beziehung zu bringen, dass sich, wiederum unabhängig von dem Impftermin, in unseren Objekten zahllose Trümmer zu Grunde gegangener Bacillen innerhalb und ausserhalb von Zellen finden, während bei den übrigen Autoren mit Ausnahme METSCHNIKOFF's[4]) und STSCHASTNY's[5]) stets nur dann von einem Untergang von Bacillen die Rede ist, wenn es sich um Käseherde handelt, wo „der Nährboden für die Bacillen erschöpft ist".[6]) Als ich zuerst in einem der frühest untersuchten Objekte (Kaninchen Nr. 1 — 12 Stunden nach der Impfung) die rothen oben erwähnten Körner (vergl. Fig. 4, 10 u. a.) in grossen Massen entdeckte, ja ganze Bezirke der gelben Körper damit überschwemmt fand, so dachte ich an alles Andere eher, als dass hier Bacillenderivate vorlägen. Ich beschuldigte zunächst ungenügende Entfernung der rothen Farbe durch die Säure resp. Ueberfärbung der Präparate. Bald überzeugte ich mich indessen, dass bei der verschiedensten Zubereitung in verschieden gehärteten Objekten die Bilder gleichmässig wiederkehrten, dass somit die Technik hier nicht verantwortlich gemacht werden durfte. Ich glaubte nun weiter, dass, da es sich zunächst um Luteinzellen handelte, vielleicht eine Durchsetzung mit Fetttröpfchen, die bei unserer Doppelfärbung zum Theil die rothe Farbe beibehalten sollen, anzunehmen wäre. Dagegen sprach, dass die in der Umgebung des Eierstocks reichlich vorhandenen Fettzellen sich stets ungefärbt zeigten. Da nun weiter die Derivate rother Blutköperchen, die überdies meist eine etwas abweichende hellere Färbung besitzen, unmöglich in dieser Anzahl im Gewebe zerstreut sein konnten, da gegen

---

[1]) Ebenda und STRAUSS Nr. 213.
[2]) Nr. 214.
[3]) Nr. 101.
[4]) Nr. 179, 180.
[5]) Nr. 218.
[6]) WEIGERT Nr. 236 S. 600.

eine mucinöse Beschaffenheit der Körner, an die meines Wissens ferner gedacht werden muss, die zahlreichen Uebergänge sprechen, welche zwischen den Körnern und den noch als solchen kenntlichen Bacillen existiren, da der Befund endlich ein regelmässiger in den verschiedenartigsten Zellen sich wiederholender ist, so glaube ich an der Bacillennatur der Körner nicht länger zweifeln zu dürfen.

Es fragt sich nun aber, handelt es sich um in das Gewebe eingeschwemmte Bacillentrümmer, die schon in den verimpften Kulturbrocken vorhanden waren, oder sind die Bacillen erst sekundär im Gewebe zu Grunde gegangen? Eine sichere Entscheidung lässt sich hier durchaus nicht treffen. Wenn ich mich mehr der letzteren Auffassung zuneige, so geschieht es, weil ich mir mittelst der ersteren das ungleichmässige Verhalten der verschiedenen Zellenkategorien gegenüber den Bacillentrümmern nicht wohl erklären kann. Wie schon oben mitgetheilt wurde [1]), enthalten nämlich gewisse Zellen, wie die Lutein- und Markzellen des Eierstocks stets nur Bacillenderivate und es ist gewiss plausibel, anzunehmen, dass der Grund hierfür in einem schnellen Zerfall der Bacillen im Bereich dieser grossen protoplasmareichen Gebilde zu suchen ist. Auch die Eizellen enthalten fast immer nur Bacillentrümmer; doch ist es mir einmal gelungen (vergl. S. 37), einen erhaltenen Bacillus innerhalb einer zusammengeklappten Eizona zu entdecken. Da sich derselbe im Leib einer Granulationszelle befand, so kann das Bild meiner Ansicht nach allerdings nicht ohne Weiteres in dem genannten Sinne verwerthet werden. Auch der Umstand, dass den Trümmern vielfach zelliges Material beigemischt zu sein scheint, dass es sich nicht um einen einfach körnigen Zerfall der Bacillen handelt, ist deshalb nicht eindeutig, weil schliesslich nach den obigen Auseinandersetzungen auch die schon zur Zeit der Impfung zerfallenen Bacillen eine Reiz- resp. zerstörende Wirkung auf die Zellen ausüben können. — Dass das Protoplasma der Zellen häufig bei der Konfiguration der Bilder in gewissem Sinne betheiligt ist, glaube ich daraus entnehmen zu müssen, dass namentlich in den Eizellen sich Uebergänge zwischen rothen Tropfen, rother homogener Verfärbung einerseits und rothen Körnern andererseits finden, welche es nahelegen, dass auch im Bereich der rothen Tropfen häufig Bacillen zu Grunde gegangen sein mögen. Ferner ist die Verwaschenheit der Färbung und die Verschwommenheit der Kontouren bei vielen Körnern so auffallend und unterscheidet sie so wesentlich von den oben beschriebenen vakuolisirten Bacillen, dass man meiner Ansicht nach auf die Anwesenheit zerstörten zelligen Materials zu rekuriren gezwungen ist. Wenn nun auch solches vorhanden, so dürfen wir die Rolle, die

[1]) Vergl. hierzu auch Kapitel 6.

die Zelle hier spielt, jedenfalls nicht im Sinne METSCHNIKOFF's verstehen. METSCHNIKOFF [1]) hat bekanntlich die Lehre aufgestellt, dass die Leukocyten insofern eine gewisse Schutzwehr, quasi eine Leibwache für den Organismus bilden, als viele von ihnen die etwa eingedrungenen Mikroorganismen, speciell die Tuberkelbacillen nicht nur zu fressen, sondern auch zu vernichten im Stande seien. Die meisten Autoren verhalten sich dieser Lehre gegenüber ablehnend, [2]) da es nach ihrer Ansicht nicht erwiesen ist, dass die Leukocyten lebende Organismen aufnehmen, da sie vielmehr die in ihnen vorgefundenen Zerfallsprodukte als solche gefressen haben können. Wenn manche meiner Bilder, wie Fig. 17 a und c, a priori METSCHNIKOFF's Ansicht zu stützen scheinen, so deutet einmal die überwiegende Mehrzahl der übrigen (vergl. die Figuren, u. A. auch den kernlosen Leukocyt in Fig. 17 d) darauf hin, dass, wenn es sich überhaupt um eine Zerstörung von Bacillen erst innerhalb der Zellen handelt, auch gleichzeitig, wie schon oben erwähnt, die Zelle leidet. Des Weiteren aber — und das scheint mir der triftigste Gegengrund — finden wir dieselben Bacillenderivate, denen wir in Leukocyten begegnen, auch, wie gesagt, in präexistenten Zellen vor, von denen, wie den Lutein-, den Mark-, den Eizellen, man schwerlich wird voraussetzen dürfen, dass sie im Stande sind, aktiv Bacillen zu vernichten; ja es finden sich sogar solche Bacillenderivate in notorisch todtem Zellmaterial, wie z. B. in der gequollenen Eizona. Wir müssen daher, vorausgesetzt, dass es sich überhaupt um lebend in die betreffenden Zellen oder Zellprodukte eingedrungene Bacillen gehandelt hat, annehmen, dass der Zerfall in Folge des Kontakts mit dem neuen Nährboden, der durchaus nicht nur lebendes Protoplasma zu sein braucht, erfolgt, dass also die Zellen keine aktive, sondern eine passive Rolle spielen. Ob sie bisweilen im Stande sind, die Schädigung, die sie durch den ev. innerhalb ihres Leibes erfolgenden Zerfall von Bacillen erleiden, zu überwinden, muss eine offene Frage bleiben.

METSCHNIKOFF [3]) hat für den in seinem Sinne zu verstehenden Phagocytismus auch Bilder in Anspruch genommen, die eine gewisse Aehnlichkeit mit unserer Fig. 69 besitzen, und die für uns von besonderem Interesse sind, weil er sie nicht nur gleich STSCHASTNY [4]) in den künstlich erzeugten Tuberkeln von Spermophilus guttatus, sondern auch in der tuberkulösen Kaninchenleber gefunden haben will. Es sollen die tuberkulösen Riesenzellen Makrophagen derart sein, dass sie aktiv Bacillen vernichten, die sich entfärben, während ihre Kapseln zu wurst-

---

[1]) Nr. 177—180.

[2]) Ob die in dieser Hinsicht mit Milzbrandbacillen angestellten Versuche von NETSCHAJEFF Nr. 192 Beweiskraft besitzen, erscheint mir zweifelhaft.

[3]) Nr. 179, 180.

[4]) l. c.

förmig gestalteten Gebilden verkleben. Diese Modifikation der Bacillen wird als gelbe Degradation bezeichnet. – Wenn ich auch im Gegensatz zu WEIGERT[1]) nicht im Geringsten daran zweifele, dass es sich bei den genannten Gebilden thatsächlich um zu Grunde gegangene Bacillen handelt — allerdings habe ich eine Kapselbildung in meinen Objekten nie nachweisen können und muss das gelbe Gebilde in Fig. 69 in Folge vorhandener Uebergänge zu dem Bacillenrasen in Fig. 73 als einfach zerstörtes Kulturbröckchen auffassen — so ist es mir jedenfalls nach den eben mitgetheilten Erfahrungen ganz unmöglich, die Zerstörung auf eine aktive Thätigkeit der Riesenzellen zu beziehen; derartige Bilder sind meiner Meinung nach ganz anders, als METSCHNIKOFF will, aufzufassen.[2]) Da dieselben Zerstörungsprodukte von Zellen und Bacillen sich auch ausserhalb von Riesenzellen finden, so ist METSCHNIKOFF's Ansicht für mich nicht annehmbar.

Wir haben bisher bei der Erörterung des Einflusses, den Bacillus und Zelle auf einander ausüben, ausschliesslich des schädigenden Momentes gedacht. Dass umgekehrt der Bacillus, indem er einen ihm zusagenden Nährboden in der Zelle findet, zu progressiver Thätigkeit, zur Vermehrung, angeregt wird, ist eine leider nur zu bekannte Thatsache. Aber wird nicht auch die Zelle, bevor sie, ev. gleichzeitig mit dem Bacillus der Zerstörung anheimfällt, durch eben diesen Bacillus im Sinne progressiver Thätigkeit beeinflusst? BAUMGARTEN[3]) hat s. Z. in zahlreichen Zellen mit mitotischen Kernen (allerdings weniger häufig als in solchen mit ruhenden) Bacillen gefunden und daraus gewiss mit einigem Recht[4]) geschlossen, dass die Bacillen die Zellen zunächst zur Theilung anregen. Prüfe ich meine Objekte auf diese Frage hin, so ergibt sich insofern ein ganz anderes Resultat, als ich bisher in keiner einzigen sicher intakten mitotischen Zelle Bacillen zu entdecken im Stande war. Die wenigen Bilder, die hier überhaupt in Betracht kommen, sind in Fig. 11 b (bei X) und Fig. 67 wiedergegeben. Ob es sich im ersteren Fall überhaupt um eine (abgelaufene) mitotische Theilung handelt, ist zum mindesten zweifelhaft — die verschiedene Stellung der Axen bei den beiden Kernen spricht eher dagegen. In Fig. 67 hat der Kern sicher die erste Phase der mitotischen Theilung hinter sich — indessen er ist jetzt zerstört und jedenfalls einer Weiterentwicklung nicht fähig. Aber selbst wenn auch in Zellen mit in Prophase befindlichen intakten

---

[1]) Nr. 218.

[2]) Vergl. unter „Riesenzellen".

[3]) Nr. 99.

[4]) Da wir (s. u.) allen Grund haben, anzunehmen, dass manche Zellen erst im weiteren Verlauf der Erkrankung Bacillen aufnehmen, so ist hier der Kausalnexus kein absolut sicherer. Es könnte vielmehr die in Kerntheilung begriffene Zelle erst sekundär von dem Bacillus invadirt sein.

mitotischen Kernen Bacillen nachgewiesen werden, so ist damit noch nicht gesagt, dass hier jedesmal die Theilung ihr Ende erreicht; sie kann vielmehr, wie Fig. 67 lehrt, jederzeit unterbrochen werden. Nur die Zellen, die neben Kernen mit intakten mitotischen Anaphasen Bacillen enthalten, sind meiner Ansicht nach hier verwerthbar und ich weiss nicht, wie häufig BAUMGARTEN auf solche gestossen ist. In wie weit behufs Erklärung unserer differenten Befunde wiederum die verschiedene Impfmethode in Betracht gezogen werden muss, bleibe dahingestellt.

Wenn man nun fragt, wodurch denn die auch in unseren Objekten so häufig beobachtete mitotische Theilung[1]) überhaupt veranlasst wird, so dürfte die Vorstellung wohl am meisten befriedigen, dass von den Bacillen ev. Bacillenderivaten aus Giftstoffe in die Umgebung diffundiren, welche in entsprechender Verdünnung[2]) eine mitotische Kern- und Zelltheilung anregen. Die Bacillen selbst, sobald sie in die Zellen eingedrungen, entfalten dagegen meiner Ansicht nach sehr bald einen zerstörenden Einfluss, wobei sie ebenfalls allem Anschein nach nicht selten zu Grunde gehen. Kommt es überhaupt zu einem vorangängigen progressiven Stadium, so besteht dasselbe in einem Wachsthum und in direkter Theilung des Kerns. Eine solche Möglichkeit sind die Figg. 39 und 37 zu illustriren geeignet. —

Es sei mir gestattet, den Inhalt des vorstehenden Abschnittes folgendermassen zusammenzufassen:

Die in Form von Kulturbröckchen in Substanz verimpften Bacillen werden im Gewebe theils ohne Weiteres kenntlich, theils modificirt und als Gebilde wiedergefunden, die das Produkt einer Einwirkung von Bacillen und Geweben auf einander darstellen.

Im ersteren Fall handelt es sich um Bacillenverbände, die häufig als Kulturbröckchen erkannt werden können, oder um einzeln liegende Stäbchen, die oft Gruppen oder Nester in Zellform bilden. Manche Stäbchen erscheinen auffallend lang, dünn; manche sind in eine Körnerreihe aufgelöst oder enthalten Vakuolen, die zum Theil vermuthlich eine Degeneration der Bacillen anzeigen.

Im zweiten Fall stossen wir auf rothe bis schwärzliche Körner oder rothe bis gelbe, sehr verschieden grosse Tropfen, resp. entsprechende Verfärbung innerhalb wie ausserhalb von Zellen und anderen Gewebsbestandtheilen (Gefässen, Eizonen u. s. f.). Manche Gebilde haben einen faserigen Bau, dabei mitunter violette Farbe.

---

[1]) Vergl. das 5. Kapitel.

[2]) Ich kann nach den mitgetheilten und anderweitigen Erfahrungen die BAUMGARTEN'sche Ansicht, wonach es bei zahlreich vorhandenen Bacillen nicht nur zur mitotischen Kern-, sondern auch zur Zelltheilung kommen soll, keineswegs bestätigen, muss mich vielmehr WEIGERT's gegentheiliger Anschauung anschliessen. (Vergl. unter „Riesenzellen" S. 112.)

Die rothen Tropfen stellen bacillär zerstörtes zelliges, bisweilen vielleicht verkalktes Material dar, wie sich aus der Vergleichung mit verschiedenen noch bacillenhaltigen Gewebsbestandtheilen und Zellen ergibt. Manche der letzteren bestätigen in ihrer Konfiguration Weigert's Anschauung von einer Partialnekrose des von Bacillen invadirten Protoplasmas; doch ist nach unserer Ansicht bei einer solchen partiell nekrotischen Zelle eine progressive Thätigkeit nicht mehr zu erwarten. Die Konfiguration gerade dieser Zellen lässt auf eine durch die eingedrungenen Bacillen hervorgerufene Verflüssigung des umgebenden Protoplasmas schliessen. Durch eine solche Verflüssigung des umgebenden Mediums entstehen die rothen Tropfen, auch die entsprechenden Bilder in Gefässen, Eizonen u. s. w. Neben Verkäsungserscheinungen, aus deren Bereich die violetten faserartigen Figuren stammen, spielen in unseren Objekten entzündlich exsudative Processe eine hervorragende Rolle, offenbar aus dem Grunde, weil die in Substanz verimpften Kulturbröckchen entzündungserregendes Tuberkulin in grösseren Mengen enthalten haben.

Die rothen Körner sind als zu Grunde gegangene zertrümmerte Bacillen aufzufassen. Ob diese Trümmer aus den Kulturen stammen oder ob sie erst innerhalb des Gewebes — resp. der Zellen — aus lebenden Bacillen entstehen, lässt sich nicht entscheiden. Manches spricht für die letztere Auffassung. Den Bacillentrümmern sind häufig anscheinend Zellentrümmer beigemischt; dieser Umstand, sowie die Lokalisation ersterer sprechen dafür, dass im Gegensatz zu Metschnikoff's Anschauung die Rolle der Zellen eine lediglich passive ist. Es zerstört entweder der Bacillus die Zelle oder beide gehen gleichzeitig zu Grunde. Ob bisweilen die Vernichtung der Zelle keine vollständige ist, so dass die Schädigung durch die Bacillen überwunden wird, muss fraglich bleiben.

Bevor sie ihren zerstörenden Einfluss entfalten, scheinen die Bacillen bisweilen die Zelle zum Wachsthum und zu direkter Kerntheilung anzuregen. Dafür, dass durch sie eine mitotische Kern- und Zelltheilung veranlasst wird, fehlen in unseren Objekten Anhaltspunkte vollständig. Letztere wird vielmehr vermuthlich durch das in die Umgebung diffundirende verdünnte Bacillengift hervorgerufen. —

3. Kapitel.

Die Geschichte der einzelnen am Aufbau der tuberkulösen Herde betheiligten Elemente.

a) Die mehrkernigen Wanderzellen.

Dieselben sind, wie aus dem vorstehenden Bericht über die Befunde bei den einzelnen Versuchsthieren hervorgeht, in jedem unserer Objekte in mehr oder weniger grosser Zahl, einzeln oder in grösseren Haufen zusammenliegend, vorhanden. Ihre Beschaffenheit entspricht vollkommen derjenigen der polynukleären Leukocyten in den Gefässen, d. h. es sind kleine, oft rundliche Zellen, deren Leib hell und häufig scharf begrenzt erscheint, deren Kern aus mehreren zusammenhängenden oder getrennten unregelmässigen kleinen Theilstücken besteht, deren Chromatingerüst, gewöhnlich nicht sehr deutlich, sich in Thioninpräparaten durch blaugrüne Färbung auszeichnet (s. d. versch. Figg.). Die Kernform ist eine ausserordentlich mannigfaltige — bald haben die Kerne Trèfle- oder Kleeblattgestalt, bald erinnern sie an Paragraphenzeichen, bald sind sie mehr länglich, so dass die Unterscheidung von kleinen Bindegewebskernen Schwierigkeiten bereiten kann. Erscheinungen, die auf indirekte Theilungsvorgänge hinweisen, habe ich in diesen Elementen nicht beobachtet. Ob die häufigen direkten Fragmentirungs- und Segmentirungsfiguren einzig und allein die Bedeutung von Dekompositionsphänomenen besitzen, ist nicht zu entscheiden. Dass ihnen oft eine solche Bedeutung zukommt, darf dagegen nicht bezweifelt werden. Man findet oft den Kern abgeblasst und die Kernmembran zerstört. Ausserdem scheint aber auch bei diesen Elementen eine Kombination verschiedener Rückbildungsarten vorzukommen (Fig. 31), von der später die Rede sein soll.[1]) Häufig stösst man nur auf ganz kleine, durch die starke Färbung auch dann noch erkennbare Kernreste.

Was die Abkunft unserer Elemente anbetrifft, so herrscht darin wohl ziemliche Uebereinstimmung unter den Autoren, dass sie, wenigstens der Hauptsache nach als wirkliche hämatogene Wanderzellen anzusehen sind und den polynukleären Leukoctyen des Bluts entsprechen. Man findet sie in der That unter pathologischen Verhältnissen, wovon auch ich mich überzeugt habe, zu einer Zeit, in welcher von einer Proliferation der fixen Gewebszellen so gut wie gar nicht oder sicher nicht die Rede ist,[2]) in so grosser Zahl, dass an eine andere Genese nicht wohl

[1]) Vergl. das 5. Kapitel.

[2]) Nikiforoff Nr. 191, Marchand l. c., Bardenheuer l. c., Kostenitsch und Wolkow l. c., Borrel Nr. 104, Metschnikoff Nr. 177, 178.

gedacht werden kann. Ob in späterer Zeit die fixen Gewebszellen resp. deren Abkömmlinge sich an ihrer Bildung betheiligen, muss vorläufig dahingestellt bleiben. Ich habe zweifellose Anhaltspunkte dafür nicht gewonnen, muss aber die Möglichkeit offen lassen, da direkte Kerntheilung in fixen Zellen (s. u.) wiederholentlich vorkommt. Uebrigens ist insofern noch ein anderer indirekter Weg der Bildung aus fixen Zellen gegeben, als diese mehrkernigen kleinen Elemente ja aus histiogenen Granulationszellen entstehen könnten. Hat man doch allen Grund, die polynukleären Leukocyten des Bluts ihrerseits von gross- und einkernigen — nur natürlich hämatogenen — Wanderzellen abzuleiten. Man wird in Folge der zahlreichen Uebergänge, die auch im gehärteten Präparat zwischen den grossen einkernigen und den kleinen mehrkernigen Leukocyten hinsichtlich der Kernform zu beobachten sind, an der Richtigkeit dieser Ableitung kaum zweifeln dürfen. Es fragt sich nur, wie diese Umwandlung aufzufassen ist. Hier machen sich gleich wieder sehr verschiedene Ansichten geltend. Während die Meisten [1]) darin eine Erscheinung sehen, die den bevorstehenden Untergang der grossen Elemente verkündet, während von ihnen die polynukleären Elemente als senile Formen betrachtet werden, sprechen sich Andere wie Arnold, Heidenhain, Deckhuyzen, Metschnikoff, Flemming — wenigstens bei Kaltblütern — in entgegengesetztem Sinne aus. Metschnikoff [2]) und Flemming [3]) wollen bei Amphibienlarven den Uebergang mehrkerniger in einkernige Formen beobachtet haben. Arnold [4]) ist neuerdings energisch für eine Weiterentwicklung dieser Elemente beim Kaltblüter eingetreten. Der Bacillengehalt, den unsere Zellen im Gegensatz zu anderweitigen Berichten nicht selten aufweisen (Fig. 17 c), spricht vielleicht dafür, dass die Verhältnisse bei den Säugethieren ebenso liegen. Im Uebrigen lassen sich in unseren Objekten einzig die natürlich von keiner Seite geleugneten, hier zum Theil sehr lebhaften Zerfallserscheinungen, die sich gemäss den unten zu erörternden Gesetzen vollziehen, beobachten. Dass ein Theil der angesammelten Wanderzellen wieder in die Gefässbahn zurückkehrt, ist gewiss nicht unwahrscheinlich. —

b) Die Rundzellen.

Wir wollen darunter diejenigeu Zellen verstanden wissen (s. Fig. 35 a u. a.), die gleichfalls klein, sich durch die runde Form und durch den relativ grossen meist gleichfalls runden, oft aber auch etwas unregelmässigen, lebhaft gefärbten Kern auszeichnen. Der letztere, der in

[1]) Marchand l. c., Ribbert Nr. 205, Löwit Nr. 172, Baumgarten l. c. u. A.

[2]) Nr. 177.

[3]) Siehe ebenda.

[4]) Nr. 94.

Thioninpräparaten blau erscheint, lässt nur einen schmalen, kaum gefärbten Protoplasmasaum erkennen, besitzt ein deutliches Chromatingerüst mit 1 oder 2 Kernkörperchen und eine scharf geschnittene Kernmembran. Wir haben in diesen Elementen ein Abbild der sog. Lymphocyten des Bluts. Wichtig ist, dass sie wie diese niemals Bacillen enthalten. Während ihre Zahl in den Objekten der frühesten Termine spärlich ist, nimmt sie vom 3., 4. Tage an beständig zu, in allen von späteren Terminen stammenden Objekten ist sie oft sehr beträchtlich. Von regressiven Erscheinungen glaube ich in den Kernen dieser Zellen gewöhnliche Chromatolyse, ferner Pyknose (Fig. 60b) beobachtet zu haben.[1]) Wenn nicht Alles täuscht, kommt darin aber auch mitotische Theilung vor (Fig. 38a). Manche Mitosen befinden sich in so kleinen Zellen und sind selbst so klein, dass an eine solche Möglichkeit m. A. n. gedacht werden darf. —

Die meisten Autoren erklären die Rundzellen durchweg für identisch mit den Lymphocyten der Gefässe, mit denen sie morphologisch in der That, wie wir gesehen haben, vollkommen übereinstimmen, und halten sie für von dort her ausgewandert. Baumgarten,[2]) der wiederholt für diese Auffassung eingetreten ist, führt dafür an, dass sich eine grössere Zahl dieser Elemente in der Umgebung des Impftuberkels erst dann ansammelt, wenn keine Mitosen in den Tuberkelzellen mehr nachweisbar sind, ferner dass jegliche Uebergangsformen zwischen ihnen und den Tuberkelzellen fehlen. Da er nun endlich im Bereich der Rundzellenansammlung Mitosen, die eine anderweitige Entstehung befürworten könnten, niemals gefunden haben will, da die mehrkernigen Wanderzellen n. s. A. absterbende Formen darstellen, so erscheint ihm ein Zweifel an dieser Auffassung nicht berechtigt. In ähnlicher Weise argumentiren mutatis mutandis die Autoren, die über Fremdkörperentzündung gearbeitet haben.[3]) Ich kann mich dieser Beweisführung insofern nicht anschliessen, als ich einmal die Rundzellen nicht nur erst dann angesammelt finde, wenn sich ein abgeschlossener, von ihnen peripherisch umgebener Herd von Tuberkelzellen gebildet hat, sondern viel früher und zunächst irregulär zerstreut, als ich zweitens das Vorhandensein von Uebergangsformen zwischen Rund- und Tuberkelzellen für wahrscheinlich erachte (s. u.), als ich endlich drittens, allerdings selten, innerhalb von Ansammlungen typischer Rundzellen zahlreiche in Mitose befindliche grössere Zellen beobachtet habe (S. 39, vergl. auch Fig. 34). — Trotzdem möchte ich glauben, dass unsere Zellen, wenigstens zum grösseren Theil, thatsächlich den Gefässen entstammen und den Lymphocyten gleichzusetzen sind. Zu dieser Annahme be-

[1]) Vergl. das 5. Kapitel.
[2]) l. c.
[3]) Marchand u. A. l. c.

stimmt mich neben der völligen morphologischen Identität beider Zellkategorien vor Allem die Lokalisation. Es wäre bei einer anderen Auffassung nicht leicht verständlich, warum sich die Rundzellen in der Mehrzahl der Fälle (und zwar dann meist, ohne dass Mitosen in ihrer nächsten Nachbarschaft nachzuweisen sind) in grösseren Mengen in der Umgebung der Gefässe, die genau dieselben Zellen bisweilen in Randstellung beherbergen, ansammeln. Es wäre ferner bei anderer Auffassung schwer ihre so häufig wiederkehrende zusammenhangslose Aufreihung in den Saftspalten des Bindegewebes zu erklären. Endlich sind in den vorhin erwähnten Thatsachen nur scheinbare Gegengründe zu sehen. Da die Mitosen in den fixen Gewebszellen und den Granulationszellen auch dann, wenn es sich noch um eine irreguläre Zellwucherung handelt, in meinen Objekten oft sehr spärlich, jedenfalls in der Zahl ganz inkonstant sind, so ist daraus zunächst kein Gegengrund abzuleiten. Was die Uebergangsformen zwischen unseren und den Tuberkelzellen betrifft, so deuten diese m. A. n. mit weit grösserer Wahrscheinlichkeit darauf hin, dass die letzteren von ersteren stammen (s. u.) und nicht, jedenfalls auf keinen Fall ausschliesslich, umgekehrt. Die mitotischen, zwischen die Rundzellen eingeschalteten grösseren Zellen endlich dürften, da sie in ihrer Grösse und Form diesen völlig entsprechen und da auch innerhalb der Gefässe Mitosen darin nachgewiesen werden können, wohl kaum etwas anderes als grosskernige hämatogene Wanderzellen sein. Ihr Vorhandensein spricht, falls diese Vermuthung richtig ist, nur dafür, dass, ebenso wie in den Gefässen, so auch bisweilen ausserhalb derselben Lymphocyten aus grosskernigen Leukocyten entstehen können. Auch von anderer Seite ist, wenn ich recht verstanden habe, eine derartige Entstehung aus grosskernigen Leukocyten angenommen worden, allerdings in ganz anderem Sinne, nämlich durch zunehmendes Alter: d. h. durch direkte amitotische Theilung, die in regressiver Bedeutung gefasst wird. Wir müssen auf Grund der genannten und weiter unten zu erörternder Beobachtungen (s. unter Plasmazellen) die Rundzellen vulgo Lymphocyten durchaus als zunächst lebenskräftige, allem Anschein nach sogar fortpflanzungsfähige Elemente betrachten, die theils durch indirekte, theils, wie aus den Uebergangsformen in und ausserhalb der Gefässe hervorgeht, durch direkte, aber progressive Theilung aus den grosskernigen Leukocyten entstehen. Diese Entstehung schliesst indessen ihre Anhäufung im Gewebe durch Auswanderung aus den Gefässen in keiner Weise aus. — Ob sich die mehrkernigen Wanderzellen an ihrer Bildung betheiligen und in welcher Weise dies geschieht, muss natürlich fraglich bleiben. Nach den obigen Ausführungen ist diese Möglichkeit nicht ganz von der Hand zu weisen, ebensowenig wie diejenige, dass auch die fixen Gewebszellen resp. deren Abkömmlinge schliesslich Rundzellen bilden können. Es sind hierfür besonders

Ribbert [1]) und neuerdings Schmaus und Uschinsky [2]) eingetreten. Die letzteren Autoren haben in den Tuberkelzellen bei einem durch Emulsion von Perlsuchtknoten inficirten Kaninchen nach Injektion von Thymusextrakt die Kerne nicht selten in indirekter Fragmentirung gefunden, ebenso wie diejenigen von Wanderzellen und Riesenzellen. Dieser Befund lässt m. A. n. aber auch, und zwar die mir wahrscheinlichere Deutung zu, dass die Tuberkel- und Riesenzellen umgekehrt aus Wanderzellen entstanden sind.

c) Die eosinophilen Zellen und die Mastzellen.

In recht zahlreichen Objekten habe ich bei Hämatoxylin-Eosinfärbung im Bereich der Granulationszellenherde Zellen gefunden, die (vergl. Fig. 32) in ihrem polygonal oder länglich oval gestalteten Leib zahlreiche grobe, eosingefärbte Körner enthielten. Die Zellen besassen bald einen, bald mehrere getrennte, gewöhnlich etwas oder recht verschieden grosse, vorwiegend runde Kerne mit deutlichem ein- oder mehrfachen Kernkörperchen und ziemlich deutlichem Chromatingerüst. Die eosinophilen Körner hatten genau die Farbe der in den benachbarten Gefässen befindlichen rothen Blutkörperchen.

Während beim Menschen die eosinophilen α-Granulationen bekanntlich in den polynukleären Leukocyten angetroffen werden, sind in den mir vorliegenden Zellen die Kerne theils so ausgesprochen rund, theils so gross, dass man sowohl an Lymphocyten- wie an die Kerne der grossen mononukleären Leukocyten und die sogenannten Uebergangsformen erinnert wird. Wie dieser Widerspruch sich erklärt, weiss ich nicht zu sagen. Denn auch von den neutrophilen ε-Granulationen beim Menschen, denen die eosinophilen beim Kaninchen entsprechen sollen, [3]) wird ein Gleiches angegeben. [4]) Erörterungen über die Bedeutung und die weiteren Schicksale dieser Zellen im Gewebe anzustellen, erscheint mir vorläufig unmöglich.

Auch über die Mastzellen (Fig. 72) muss ich mich kurz fassen, um so mehr, als ich sie kaum jemals im Eierstock und den übrigen Genitalien, vielmehr in grösserer Zahl nur in anderen Organen, besonders in den pathologisch veränderten Bauchdecken, gefunden habe. Die basophilen Granulationen sind in Methylenblaupräparaten sehr dunkel, beinahe schwärzlich gefärbt, sie stellen meistens sehr grobe Körner dar; es dürfte sich vorwiegend oder ausschliesslich um γ-Granulationen handeln, die feineren δ-Granulationen sind mir nicht aufgefallen. Die

---

[1]) l. c.
[2]) Nr. 212.
[3]) Vergl. v. Marschalkó Nr. 175.
[4]) Vergl. Ehrlich bei v. Kahlden Nr. 154 u. A.

Kerne sind, wenn überhaupt solche vorhanden, verwaschen blau gefärbt lassen eine bestimmte Zeichnung fast nie erkennen, sind gewöhnlich in der Zweizahl sichtbar und zeichnen sich durch ihre Grösse aus. Sie entsprechen denjenigen der mononukleären Leukocyten resp. Uebergangsformen. Es darf daraus wohl geschlossen werden, dass sich die Mastzellen des Kaninchens und des Menschen entsprechen. Bacillen oder Bacillenderivate habe ich in den Mastzellen nicht zu entdecken vermocht. Hinsichtlich der weiteren Schicksale ist nur so viel mit ziemlicher Sicherheit zu konstatiren, das viele Mastzellen zu Grunde gehen. Es geht das aus der blassen Färbung der Kerne (einfache Atrophie? s. u.), aus der häufigen Kernlosigkeit der Zellen, endlich aus der unregelmässigen, oft nur noch theilweise erhaltenen Begrenzung der Zellen hervor.

d) Die grösseren Granulationszellen.

Wir wollen hier der Uebersichtlichkeit halber, obgleich es sich keineswegs um principielle Unterschiede handelt, vielmehr Uebergänge in jeder Hinsicht bestehen und zum Theil gerade nach Möglichkeit bewiesen werden sollen, folgende Gruppen von einander trennen.

Wir betrachten α) die zerstreut liegenden ganz unregelmässig im Gewebe vertheilten Granulationszellen gesondert von den β) herdförmig abgegrenzten, den eigentlichen sog. Epithelioidzellen. Wir unterscheiden ferner bei α)

1. solche, deren Protoplasma sich gegenüber den Anilinfarben (Methylenblau, Thionin) indifferent verhält,
2. solche, deren Protoplasma bei Anwendung einer derartigen Färbung Besonderheiten zeigt. Letztere wollen wir vorläufig insgesamt mit dem Namen Plasmazellen belegen.

α) 1. Zerstreut liegende Granulationszellen mit bei Methylenblau- oder Thioninfärbung wenig oder kaum gefärbtem Zellleib.

Schon wenn es sich um die Darlegung der objektiven Befunde handelt, zögert die Feder, da die Mannigfaltigkeit der Bilder eine geradezu überwältigende ist. Was zunächst den Zellleib anbetrifft, so finden wir in Grösse und Form die ausserordentlichsten Verschiedenheiten. Während manche Zellen rund sind, in ihrer Grösse kaum die Lymphocyten übertreffen, zeigen andere ovale, längliche oder polygonale Form und besitzen wahrhaft riesige Dimensionen (Fig. 56, 74). Der Protoplasmaleib ist meist bei Methylenblaufärbung leicht blaugrau, bei Thioninfärbung leicht violett gefärbt, enthält nicht selten ausser Bacillen und Bacillenderivaten die Reste rother Blutkörperchen — an Thionin-

präparaten kenntlich durch die ausgesprochen grünliche Farbe — ferner Chromatinbrocken, Pigment, bisweilen Fetttropfen, endlich mitunter feinere und gröbere Bestandtheile unbekannter Herkunft, die anzeigen, dass die Zelle in Degeneration begriffen ist. — Fast noch wechselnder ist die Beschaffenheit der Kerne. Bald ist nur einer, bald sind mehrere vorhanden. Die Form ist entweder rund, oder ausgesprochen länglich, oder auch ganz unregelmässig (Fig. 74). Die Grösse schwankt zwischen der eines etwas vergrösserten Lymphocytenkerns und derjenigen der Fig. 74. — Die Farbe der Kerne, in Thioninpräparaten noch am charakteristischsten unterschieden, ist bald mehr violett, bald mehr bläulich, bald tiefblau und dunkel, wie diejenige der Lymphocytenkerne. Das Kerngerüst verhält sich in letzterem Fall entsprechend: d. h. es ist ebenso wie das ein- oder mehrfache Kernkörperchen und die Kernmembran deutlich. — Bei anderen Kernen und zwar sowohl bei runden, besonders aber bei länglichen, ist umgekehrt die Zeichnung weniger ausgeprägt — in den ganz grossen Kernen fällt häufig ein stäbchenförmiges oder unregelmässiges, sehr grosses, ein- oder mehrfaches, etwas lebhafter als die Umgebung gefärbtes Kernkörperchen auf. Die Lage des Kerns in der Zelle ist recht häufig eine periphere (s. d. Figg.), bisweilen besitzt die Zelle in seiner Umgebung eine helle Stelle oder Lücke (Fig. 63 a). Alle später zu schildernden progressiven und regressiven Kernveränderungen sind in diesen Granulationszellen nachzuweisen.

In der geschilderten Weise liegen die Dinge etwa vom fünften Tage nach der Impfung ab — nur dass die Mengenverhältnisse wechselnde sind. In den Anfangsterminen sind die grösseren, vor Allem die grösseren mehrkernigen Zellen spärlich, doch sind grössere einkernige Zellen sogar schon 12 Stunden nach der Impfung (vergl. Kaninchen Nr. 1) vorhanden, wie ich im Gegensatz zu Kostenitsch und Wolkow[1]) ausdrücklich betonen muss. Unter ihnen fallen besonders die runden oder ovalen, mit rundem oder ovalem, öfters etwas bohnenförmigem, schwach gefärbtem Kern versehenen Elemente auf (Figg. 7 a, 11 b, 12 u. a.), die sich sowohl in der Umgebung der Tuben- und Eierstocksröhrchen resp. der Einschnittsstelle, wie zerstreut im Gewebe finden. Es handelt sich um die grossen einkernigen Wanderzellen, die neuerdings in den Mittelpunkt des Interesses getreten sind, während sie früher — u. A. auch noch durch Baumgarten — entschieden nicht genügende Berücksichtigung gefunden haben. Lassen sich diese Zellen mit genügender Sicherheit von den histiogenen Granulationszellen unterscheiden, haben sie an der Bildung der Tuberkelzellen Antheil oder nicht, das ist die grosse Frage. Wie sich auf dem letzten internationalen Kongress und in den verschiedensten Arbeiten gezeigt hat, scheint diese Frage für die meisten deutschen Pathologen, mit fast alleiniger Ausnahme von Arnold, aller-

[1]) l. c.

dings erledigt; man ist einig in ihrer Verneinung. Selbst ZIEGLER, der früher[1]) warm für eine Betheiligung der Leukocyten an der Bildung der Granulationszellen eingetreten ist, hat, gestützt auf die Arbeit NIKIFOROFF's[2]) seine Anschauung entsprechend geändert. In der neueren Zeit sind F. MARCHAND,[3]) BARDENHEUER,[4]) v. BÜNGNER[5]) zu dem gleichen Resultat gekommen, letzterer will sogar die Bindegewebszellen und Endothelabkömmlinge nach der verschiedenen Beschaffenheit des Protoplasmas von einander unterscheiden[6]). Ebenso wie bei diesen auf Fremdkörperversuchen basirenden Erfahrungen ist auch seit BAUMGARTEN[7]) bei der Impftuberkulose die entsprechende Ableitung der Granulationszellen allgemein geworden. BAUMGARTEN fand stets nur eine sekundäre Infiltration der tuberkulösen Herde mit Leukocyten und musste folgerichtig, da ihm die grossen Wanderzellen nicht aufgefallen und frühzeitig Mitosen in den präexistenten Zellen nachweisbar waren, auf diese letzteren rekuriren. Die neuesten Untersucher auf diesem Gebiet, KOSTENITSCH und WOLKOW,[8]) sind indessen trotz der Berücksichtigung der grossen Wanderzellen zu demselben Resultat gekommen.

Im Allgemeinen wird von den betr. Autoren folgendermassen argumentirt:[9])

1. Die jungen Granulationszellen treten zuerst in der Peripherie des Fremdkörpers und zwar in der nächsten Nachbarschaft präexistenter Zellen auf.

2. Gleichzeitig mit ihrem Erscheinen werden Kerntheilungsfiguren in den präexistenten Gewebszellen sichtbar.

3. Es existiren keine Uebergangsformen zwischen Leukocyten und Granulationszellen. Der Kern der ersteren ist grösser, länglich rund, stets deutlich bläschenförmig, besonders in Hämatoxylinpräparaten heller als derjenige der Granulationszellen.

Von Manchen wird 4) die Abwesenheit von Mitosen in Leukocytenkernen betont.

Ich bin nicht im Stande, für meine Objekte — soweit überhaupt eine Vergleichung gestattet ist — diese Merkmale als durchaus beweiskräftig anzusehen. Bei meinen Fremdkörpern (und in meinen

---

[1]) Nr. 243.
[2]) l. c.
[3]) l. c.
[4]) l. c.
[5]) Nr. 103.
[6]) Vergl. unten S. 91.
[7]) Nr. 99.
[8]) l. c.
[9]) Vergl. besonders F. MARCHAND l. c., ferner auch REINKE Nr. 202, ZAHN Nr. 246.

Objekten überhaupt) treten die jungen Granulationszellen zunächst durchaus unregelmässig auf und ich kann zwischen ihrem Auftreten und demjenigen von Mitosen nirgends einen bestimmten Zusammenhang erkennen. Wir fanden (s. oben Abschnitt II) z. B. in Frühterminen zahlreiche Granulationszellen und wenig Mitosen, in späteren Terminen (z. B. bei Kaninchen Nr. 9 S. 32) zahlreiche Granulationszellen und zahlreiche Mitosen, kurz die ausserordentlichsten Variationen. Ja selbst im gleichen Objekt erscheinen die Granulationszellen theils von mitotischen fixen Zellen umgeben, theils fehlen solche vollkommen. —

Was nun die beiden noch übrigen Einwände betrifft, dass keine Uebergangsformen zwischen Leukocyten und Granulationszellen existiren und Mitosen in Leukocyten fehlen sollen, so bin ich in der Lage, dieselben durch meine Beobachtungen direkt zu entkräften. Unter den Gefässen, deren Gehalt an Leukocyten der verschiedensten Gattungen im Allgemeinen ein sehr wechselnder ist, fallen nämlich, und zwar ganz unabhängig vom Tödtungstermin und von der Kategorie des Gewebes, häufig einige dadurch auf, dass sich in ihnen besonders grosse Elemente, in deren Umgebung fast immer einige Lymphocyten liegen, mehr oder minder zahlreich angesammelt haben (Fig. 39.) Es bedarf nicht vieler Worte, um zu beweisen, dass manche der grossen Zellen in keiner Weise von den ausserhalb der Gefässe im Gewebe liegenden Granulationszellen zu unterscheiden sind — die verschiedenen Figuren (man vergleiche mit den oben erwähnten Figg. u. Fig. 42 die Figg. 39, 18 und 19) mögen für sich selbst sprechen. Ich mache nur auf die durchaus wechselnde von der Norm abweichende Kernform der Leukocyten, auf ihr mitunter sehr voluminöses, unregelmässiges Kernkörperchen, auf ihren Bacillengehalt besonders aufmerksam.

Während ich nun in den ganz grossen Elementen indirekte Theilungsfiguren bisher nicht zu entdecken vermochte, waren solche und zwar wiederholt [1]) in den Kernen der kleineren Leukocyten bis hinab zu den Lymphocyten bei verschiedenen Thieren nachzuweisen (Fig. 18.) [2]) Am häufigsten war die Metakinese vertreten; doch fehlten auch die übrigen Phasen nicht. Nur selten (Fig. 19 i) vermochte ich ein Dispirem zu er-

---

[1]) Ich glaube dabei nicht einmal, dass die Zahl der gefundenen Mitosen der Zahl der wirklich vorhandenen entspricht. Einmal sind meine Präparate zu zahlreich, um sie auch nur annähernd vollständig in dieser Hinsicht durchforschen zu können. Weiter bin ich mit der an sich, besonders aber in nicht sehr dünnen Schnitten schwierigen Diagnosenstellung sehr zurückhaltend gewesen.

[2]) Dass es sich bei der durch die Figur wiedergegebenen Lagerung der Elemente im Centrum des Gefässes zwischen rothen Blutkörperchen wirklich um Leukocyten und nicht um gewanderte Wandendothelien handelt, dürfte wohl ohne Weiteres zugegeben werden. Das Endothel der betreffenden Gefässe zeigte keinerlei Abweichung von der Norm.

kennen. Manche der Figuren waren unregelmässig gebaut (Fig. 19a), manche befanden sich (Fig. 19h) allem Anschein nach in sog. Lochkernen, wie solche (Fig. 19e) öfters gesehen wurden. Ueber ihre zum Theil progressive Bedeutung und über die gleichfalls beobachteten Rückbildungserscheinungen in den Kernen (Fig. 19c, d) soll weiter unten berichtet werden. Noch ist hinzuzufügen, dass allem Anschein nach bisweilen in der Nachbarschaft mitotischer Leukocyten Bacillenderivate, resp. bacillär zerstörte Kerne und kleine Zellen, vorhanden waren. Ein sicheres Urtheil hierüber ist wegen der benachbarten rothen Blutkörperchen resp. deren Bruchstücken nicht möglich.

Unter den Autoren, die den hämatogenen Wanderzellen zum mindesten eine Mitbetheiligung an der Bildung von Granulations- und meist speciell von Tuberkelzellen vindiciren, sind ausser ARNOLD [1]) in erster Linie METSCHNIKOFF [2]) und seine Mitarbeiter, [3]) ferner TRIPIER [4]) CORNIL [5]) STSCHASTNY [6]) u. A. zu nennen. Nach meiner Meinung sind hier ausser bei ARNOLD mehr theoretische Erörterungen wie positive Thatsachen ins Feld geführt worden. Auch KOCH [7]) auf den sich METSCHNIKOFF beruft, hat s. Z. hauptsächlich nur indirekt eine Betheiligung von Leukocyten bei der Bildung der Tuberkelzellen deshalb angenommen, weil er aus der Lagerung der Bacillen auf eine Betheiligung von beweglichen Elementen schliessen zu müssen glaubte. Es ist diese Deduktion hinfällig, weil sich inzwischen herausgestellt hat, dass auch den Abkömmlingen fixer Zellen, besonders den jungen, mit der grössten Wahrscheinlichkeit eine Lokomotionsfähigkeit zukommt, die ja gerade zu der Unterscheidung von hämatogenen und histiogenen Wanderzellen geführt hat. — Ziemlich das Einzige, was m. A. n. bei den Mittheilungen der genannten Autoren, und zwar schwer zu Gunsten der Mitbetheiligung von Leukocyten, ins Gewicht fällt, ist der Befund von Riesenzellen in Gefässen, deren Endothel vorhanden und intakt war. [8]) Da ich selbst aller Wahrscheinlichkeit nach (Fig. 22) einen solchen Befund zu verzeichnen habe, — bei einigen anderen ähnlichen (Fig. 44) ist eine Aktion der Endothelzellen nicht auszuschliessen — da ich sehr häufig Riesenzellen in Eiern nachweisen konnte, deren Entstehung vermuthlich viel eher auf Leukocyten als auf mobil gewordene Follikelepithelien oder Abkömmlinge anderer fixer Gewebszellen zurückgeführt

---

[1]) Nr. 94.
[2]) Nr. 177—180.
[3]) YERSIN Nr. 241, BORREL Nr. 104, PAWLOWSKY Nr. 197.
[4]) Nr. 224.
[5]) Nr. 112.
[6]) Nr. 218.
[7]) Nr. 161.
[8]) METSCHNIKOFF, BORREL, YERSIN, CORNIL.

werden muss,[1]) da ich endlich in einem Gefäss der Leber (Kaninchen Nr. 18 S. 44) völlig ausser Zusammenhang mit der intakten Gefässwand, einen tuberkulösen Herd wahrgenommen, so habe ich allen Grund mich auf die Seite der letztgenannten Autoren zu stellen. Im Zusammenhalt mit den oben erwähnten Thatsachen dünkt mich diese Ansicht insofern etwas besser wie von Jenen begründet, als ich auf die von der anderen Seite erhobenen Einwände antworten resp. wiederholt in den Gefässleukocyten die besprochenen Veränderungen nachweisen konnte, die an einer aktiven Mitbetheiligung derselben kaum zweifeln lassen. Dass unter ihnen nur die grosskernigen Leukocyten in Betracht kommen, deren mitunter so eigenthümlich gestaltete schwach gefärbte, riesige Kerne mit grossem Kernkörperchen man in gleicher Weise in ein- und mehrkernigen Granulations- und Riesenzellen (vergl. einerseits, Fig. 39 andererseits Fig. 46 u. a.) wiederfindet, möchte ich deshalb nicht glauben, weil sich viele Granulationszellen beinahe genau wie vergrösserte Lymphocyten präsentiren und weil den letzteren allem Anschein nach auch durch die Zwischenstufe der Plasmazellen[2]) gleichfalls eine Rolle zufällt. Auch die vermuthlich in Lymphocyten befindlichen Mitosen (Fig. 38a) sprechen für diese Ansicht. Ob am Ende sogar die polynukleären Leukocyten progressiv thätig sind, darüber wurde oben diskutirt.

Wenn ich nach dem Gesagten den hämatogenen Wanderzellen in meinem speciellen Falle einen und zwar nicht unbedeutenden Wirkungskreis in bekanntem Sinne zuspreche, so bin ich weit entfernt davon, einmal diese Behauptung ohne Weiteres[3]) verallgemeinern zu wollen, zweitens anzunehmen, dass alle Granulationszellen aus Leukocyten entstehen. Wenn ich auch METSCHNIKOFF in gewisser Hinsicht darin beipflichten muss, dass die in fixen Zellen gefundenen Mitosen noch kein absolut sicherer Beweis dafür sind, dass sich die Tochterzellen immer in tuberkulöse Granulationszellen umwandeln, da sie auch präexistentes Gewebe neubilden könnten, so geht doch aus zahlreichen Beobachtungen hervor, dass in vielen Fällen jedenfalls eine solche Umwandlung stattfindet. Es erscheinen mir in dieser Beziehung besonders beweiskräftig die Erfahrungen am Auge, speciell an der Hornhaut.[3]) Auch in meinen Objekten muss ich daher einer und zwar zum Theil intensiven Betheiligung der fixen Gewebszellen an der Herstellung der tuberkulösen Granulationszellen das Wort reden. Wann und wo die fixen Zellen, wann und wo die hämatogenen Wanderzellen das Uebergewicht haben, lässt sich nach dem Gesagten nicht bestimmen. Da auch in Gefässleukocyten Mitosen nicht allzu selten gefunden worden sind, so kann die mehr oder minder grosse Zahl solcher in fixen Zellen für uns nur

[1]) Siehe unter „Riesenzellen" S. 120.
[2]) S. u.
[3]) Vergl. das 4. Kapitel.

einen sehr bedingt brauchbaren Massstab bilden. Ob ausser der mitotischen etwa auch die amitotische direkte Theilung bei der Bildung einkerniger Granulationszellen in Betracht kommt, muss trotz des Nachweises einer solchen innerhalb der Kerne fixer Zellen völlig unentschieden bleiben.[1])

Was nun die Kategorie der Granulationszellen liefernden fixen Zellen anbetrifft, so kommen hier in erster Linie unzweifelhaft die Zellen des interstitiellen Bindegewebes in Betracht. Den Gefässendothelien[2]) muss ich nach meiner Erfahrung eine entschieden geringere Thätigkeit zuschreiben. Sehr viele Gefässe erwiesen sich (vergl. das vorige Kapitel) bacillär zerstört, enthielten einen rothen homogenen, bisweilen auch durch die bekannten Lücken unterbrochenen Inhalt. Die Endothelien waren in der Mehrzahl der Fälle, wenn sie erhalten waren, unverändert. Anzeichen für die von METSCHNIKOFF[3]) u. A. behauptete Mobilisirung habe ich nicht gefunden. Hier und da erwiesen sich ihre Kerne in mitotischer Theilung begriffen, doch im Ganzen jedenfalls längst nicht so häufig, wie von anderer Seite bei bacillärer Impfung[4]) oder Fremdkörperversuchen[5]) berichtet worden ist. Im Eierstock betheiligen sich allem Anschein nach ausser den Bindegewebszellen nur noch die Thekazellen an der Bildung von Granulationszellen. Die Zellen der Theca interna zeigen ausser Rückbildungserscheinungen, ausser direkter amitotischer Theilung — auch Lochkerne werden häufig gefunden — sehr zahlreich indirekte Kerntheilungsfiguren. — Von einer Betheiligung des Follikelepithels und der Eizellen habe ich mich dagegen nicht überzeugen können, ebensowenig von einer solchen des Keimepithels, der Mark- und Luteinzellen. —

In Betreff des Follikelapparats, mit dem wir uns hier etwas ausführlicher beschäftigen müssen, ist zunächst als wesentlich hervorzuheben, dass ebenso wie in der Norm,[6]) ja sogar noch viel zahlreicher, ungeplatzte Follikel zu Grunde gehen. Der Modus des Untergangs ist vielfach durchaus derselbe, wie ich ihn früher beschrieben habe.[7]) „Das Hauptkriterium liegt in der Beschaffenheit des Follikeleies. Der Zustand des Follikelepithels ist nur bedingt verwerthbar, da

---

[1]) Vergl. unter „Riesenzellen“ und das 5. Kapitel.

[2]) In wie weit die folgenden Mittheilungen auch für die Lymphgefässe zutreffen, wage ich nicht zu entscheiden: lassen doch die für letztere etwa giltigen Kriterien bei gewöhnlicher Färbung nur allzu oft im Stich.

[3]) Nr. 178.

[4]) BAUMGARTEN Nr. 99.

[5]) F. MARCHAND l. c., NIKIFOROFF l. c., BARDENHEUER l. c., v. BÜNGNER l. c. u. A.

[6]) Vergl. meine Arbeiten über Follikelobliteration (Atresie) Nr. 207, 208.

[7]) Nr. 208 S. 289.

bei der Liquorbildung immer Epithel und zwar in analoger Weise zu Grunde geht. Für den Untergang der Ei- und Epithelzelle gelten im Grossen und Ganzen dieselben Gesichtspunkte. Der Kern geht entweder a) chromatolytisch oder b) einfach atrophisch; der Zellkörper entweder α) durch Fettdegeneration oder β) auf eine an gehärteten Präparaten nicht kontrollirbare Weise (albuminöse Degeneration?) zu Grunde; letzteres findet in Betreff des Zellkörpers stets statt bei der gewöhnlichen Liquorbildung, während für den Kern dabei a) und b) Geltung zu haben scheint. Durch verschiedene Kombinationen von a) und b) mit α) und β) lassen sich die verschiedenartigen vorhandenen Bilder erklären. Der Effekt von α) und β) ist eine Verflüssigung des Zellkörpers, die namentlich bei der Eizelle eine besondere Rolle spielt und zu hyaliner Verquellung zu führen scheint. Schon die Ureier des Keimepithels können ebenso wie die grösseren und reifen Eier dem Untergang verfallen; dasselbe gilt von den Eiern der kleinsten bis grössten Follikel. Während des Untergangs von Ei und Epithel erfolgt, wenigstens bei kleineren Follikeln, meistens wohl unter Betheiligung von Wanderzellen die Deckung des entstehenden Substanzverlustes durch eine Wucherung der Theca interna, die zur Ausbildung einer aus fibrillärem Bindegewebe bestehenden Narbe führt. Ist die Narbenbildung unvollständig oder bleibt sie aus — was besonders bei grossen Follikeln vorzukommen scheint — so ist wohl der Anlass zur Bildung epithelloser Cysten gegeben." — Soweit mein damaliger Bericht. Ich habe demselben heute Folgendes hinzuzusetzen: Ueber den Zellkörper von Ei- und Epithelzelle kann ich in den vorliegenden Objekten wegen der andersgearteten Härtung keine Angaben machen — doch habe ich um so weniger Grund, an den obigen Mittheilungen zu zweifeln, als gerade die hyaline Verquellung des Eidotters und der Zona sehr regelmässig und in besonders hochgradiger Weise zu beobachten war (Fig. 16, 23). Sehr häufig sind in der That verquollene oder rothkörnige Eirest, zusammengeklappte zonae das Einzige, was von dem ursprünglichen Follikel übrig geblieben ist. Wir haben oben den Grund für die intensive und extensive Zerstörung von Eiern kennen gelernt: wir konstatirten im Eidotter sowohl wie in der umgebenden Zona zahlreiche Bacillentrümmer, einmal auch innerhalb einer Granulationszelle einen erhaltenen Bacillus. Ich schenkte im Uebrigen bei der Eizelle vor Allem dem Verhalten des Keimbläschens einige Aufmerksamkeit. Es lag mir daran, zu ergründen, ob etwa unter dem Einfluss des tuberkulösen Giftes progressive Erscheinungen auftreten, woran besonders deshalb gedacht werden durfte, weil es Flemming und mir gelungen ist, in den Eiern chromatolytischer Follikel des Kaninchens — resp. der Maus — Richtungsfiguren aufzufinden. Das Resultat war diesmal ein völlig negatives. Zwar zeigen die Keimbläschen vieler Primordialeier eine Anordnung des chromatischen Gerüsts, die derjenigen

eines im Beginn mitotischen Kerns nicht unähnlich ist. Durch genaue Beobachtung lässt sich indessen, abgesehen von dem Fehlen aller späteren Phasen, ermitteln, dass es sich hier offenbar um den Anfang einer chromatolytischen Dekomposition handelt, die auch in meinen diesmaligen Objekten bei den Keimbläschen in allen Stadien vertreten ist und die wesentlichste Art ihres Untergangs darstellt. Seltener, doch gleichfalls vorhanden, ist die einfache Atrophie — sowie Kombinationen beider Untergangsformen.[1])

Zahlreiche Follikel zeigen in ihrem Epithel auch diesmal wieder die Erscheinungen der chromatolytischen, seltener der einfachen Atrophie. Dabei ist bemerkenswerth, dass die Chromatolyse bisweilen eine Ausdehnung zeigt, wie ich sie früher beim Kaninchen nie wahrgenommen. Die ganze, oft recht grosse Follikelhöhle ist fast nur mit chromatolytischen Tropfen gefüllt; ganz vereinzelt liegen dazwischen grössere, vermuthlich als geblähte degenerirte Epithelien aufzufassende Elemente (Fig. 9). Wenn nicht Alles täuscht, deutet dieses Bild eine plötzliche über den Follikel hereingebrochene Katastrophe an und man ist versucht, in Folge der körnig-fädigen Gebilde, die im Liquor zwischen den Chromatintropfen vertheilt sind, daran zu denken, dass Bacillen, die in den Follikel eingedrungen sind und mit der Zerstörung des Follikelinhalts gleichzeitig ihr Leben eingebüsst haben, diese Katastrophe herbeigeführt haben. — Intakte Bacillen waren im Epithel ebensowenig wie in der erhaltenen Eizelle nachzuweisen. Dass eine Zerstörung der Follikel auch mitunter indirekt durch das Eindringen mehrkerniger Wanderzellen erfolgen kann, beweist Fig. 14 f. An der bindegewebigen ringförmigen Umgrenzung, an der in anderen Fällen noch im Centrum vorhandenen zusammengeklappten, einmal sogar bacillenhaltigen Zona lässt sich der ursprüngliche Follikel erkennen.

Sehr wichtig ist für uns die Frage, wie es sich nun mit den progressiven Erscheinungen im Epithel verhält.

Da verschiedentlich Riesenzellen in den Follikelhöhlen, allerdings noch häufiger in der Eihöhle, resp. der zusammengeklappten oder gequollenen Zona nachgewiesen werden konnten (vergl. Abschnitt II), so liegt die Vermuthung nahe, dass das Follikelepithel doch am Ende nicht nur für die Entstehung dieser, sondern auch für diejenige von Granulationszellen überhaupt verantwortlich gemacht werden muss. Ich glaube wie gesagt nicht, dass dem so ist. Es ist von manchen Autoren dem Gedanken Raum gegeben worden, dass schon beim physiologischer Weise obliterirenden Follikel zu Beginn eine intensivere mitotische Theilung der peripher gelegenen Epithelien stattfindet. Ich habe mich s. Z. mit Flemming dieser Ansicht gegenüber ablehnend verhalten. Es darf nicht

[1]) Vergl. das 5. Kapitel.

vergessen werden, dass in Hinsicht auf die Zahl der Mitosen auch bei den nicht obliterirten Follikeln die gewaltigsten Unterschiede derart bestehen, dass heranreifende jüngere Follikel deren viel zahlreichere besitzen als manche nur um Weniges ältere. Es ist also zum mindesten die Entscheidung, ob es sich thatsächlich um einen abnormen Wucherungsvorgang handelt, eine sehr schwierige, um so schwieriger, als man einem Follikel, bei dem das Ei durch den Schnitt nicht mitgetroffen ist, die wirkliche Grösse nicht ansehen kann. Ich bin der Ansicht, dass man nur dann eine abnorme Wucherung anzunehmen berechtigt ist, wenn man in notorisch sehr grossen Follikeln, bei denen normaler Weise die Theilungsfiguren spärlich sind, Mitosen in sehr grosser Menge findet. Solche Bilder habe ich aber weder früher noch diesmal zu Gesicht bekommen. Ich kann daher Acconci [1]), wenn er in tuberkulös inficirten Kaninchenei erstöcken von einer abnormen Wucherung des Follikelepithels spricht, ohne allerdings davon die Tuberkelzellen herzuleiten, für meine Objekte nicht beipflichten. Ich muss vielmehr, ebenso wie früher, die in chromatolytischen Follikeln vorhandenen Theilungsfiguren für schon vorher dagewesene oder jedenfalls unabhängig von dem Zerstörungsprocess entstandene halten. — Gegen eine Wucherung des Epithels unserer obliterirenden Follikel scheint mir des Weiteren der Umstand zu sprechen, dass ich nie einen Vorstoss des ersteren nach der Peripherie, dass ich niemals unregelmässige Vorbuchtungen zu konstatiren in der Lage war. Es wären solche, da die Zerstörung stets central beginnt, wohl zu erwarten, wenn eine Wucherung wirklich stattfände.

Acconci vermuthet, dass für die Entstehung der nur spärlich von ihm beobachteten zelligen Knötchen die „Keimzellen“ des Stromas verantwortlich zu machen seien. Da hierunter wohl die His'schen Kornzellen verstanden sein sollen und diese allem Anschein nach Leukocyten sind, [2]) so hat Acconcis Vermuthung gewisse Berührungspunkte mit meinen obigen Auseinandersetzungen; nur bin ich nicht im Stande, zu entscheiden, in wie weit diesen Zellen als Bestandtheil des normalen Eierstocksgewebes eine Rolle zufällt.

Das Keimepithel erwies sich, wenn es überhaupt vorhanden war und sich das Eierstocksgewebe nicht unmittelbar in das pathologisch veränderte Gewebe der Umgebung fortsetzte, gewöhnlich ganz unverändert, bisweilen von Rundzellen oder mehrkernigen Wanderzellen durchsetzt. Mitosen waren darin selten, d. h. gewiss nicht häufiger als in der Norm zu finden. Die in den Keimepithelschläuchen oder Buchten (vergl. oben Abschnitt II) angesammelten Granulationszellen sind, insofern sie überhaupt als von Keimepithelzellen abstammend angesehen werden

[1]) Nr. 1; vergl. auch das 6. Kapitel.
[2]) Vergl. Waldeyer Nr. 234.

Unna schildert seine Plasmazellen (aus einem Lupusknötchen) folgendermassen: [1]) „Diese Zellen sind an den kleinsten Herden ungemein gross und tief dunkel gefärbt, so dass sie schon bei schwacher Vergrösserung den Eindruck von gewöhnlichen Mastzellen machen. Bei starker sind sie zudem deutlich gekörnt, von nahezu kubischer oder rhombischer Form und den dicht gehäuften Mastzellen bei Urticaria pigmentosa sehr ähnlich. Nur fällt es auf, dass keine langgestreckten Zellformen, wie ja stets bei Mastzellen vorkommen, dass keine so regelmässige Anordnung und Form der Körner besteht, dass dieselben überhaupt viel feiner und statt metachromatisch, blauroth oder violett, rein blau gefärbt sind,[2]) sowie endlich, dass der Kern mitgefärbt wird, wenn auch schwächer als das Protoplasma." Nachdem Unna weiterhin festgestellt hat, dass zwischen seinen tiefblau gefärbten Plasmazellen und den kirschroth gefärbten Mastzellen keine Uebergänge vorkommen, dass sich dagegen die Kerne in den verschiedenen Zellen nicht unterscheiden, vielmehr in beiden Fällen blassblau gefärbt erscheinen, oft nur als helle Lücke imponiren oder nur durch das Kernkörperchen kenntlich sind, fährt er fort:

„Wenn diese Zellen nun auch mit Mastzellen nur eine oberflächliche Aehnlichkeit besitzen, so sind sie doch mit einer Zellenform identisch, welche in der normalen Histologie seit langer Zeit bekannt ist und ihrerseits ursprünglich mit der Mastzelle zusammengeworfen wurde, mit Waldeyer's Plasmazelle."

Sehr bald darauf folgte ein Bericht über denselben Gegenstand von Jadassohn. [3]) Derselbe bestätigt im Allgemeinen die Angaben Unna's bezüglich des morphologischen resp. tinktoriellen Verhaltens, er hält aber die Identificirung dieser Zellen mit Waldeyer's Plasmazellen nicht für berechtigt, da er in ersteren überhaupt keine Körnelung (soll wohl heissen grobe Körnelung) sah, ferner mit Unna's Färbemethode in den Organen, wo Waldeyer's Plasmazellen vorkommen, keine Unna'schen Plasmazellen nachweisen konnte.

Eine sehr ausführliche Arbeit über die Plasmazellen hat weiter v. Marschalkó [4]) geliefert.

Er beschreibt zunächst die Kerne als sehr chromatinreich; sie sollen 5—8 an der Peripherie sitzende Chromatinkörner enthalten, welche meist sehr deutlich sind. Im Uebrigen spielt nach seiner Ansicht die Entfärbung der Präparate eine grosse Rolle. [5]) Ist dieselbe stark gewesen, so wird der Kern ganz entfärbt, während das Kernkörperchen gefärbt bleibt, ebenso das Protoplasma, welches als eine „besonders an

[1]) Nr. 227, S. 302f.
[2]) Ueber die Darstellungsmethode s. u.
[3]) Nr. 149, siehe auch v. Marschalkó Nr. 175.
[4]) l. c.
[5]) Siehe unten.

den Randpartien unregelmässig zusammengeballte Masse" erscheint. Gewöhnlich ist nur 1 Kern vorhanden, doch finden sich auch Zellen mit 2—3 Kernen, entsprechend der wechselnden Zellgrösse. Als besonders wichtig betont v. MARSCHALKÓ, dass der Kern fast immer excentrisch und bei ovalen Zellen in dem einen Zellpol liegt; er hält diese Konfiguration für sehr charakteristisch.

Die Zellform ist nach v. MARSCHALKÓ dort, wo die Zellen freiliegen, rund oder oval, obgleich auch dann polygonale Formen vorkommen. Da, wo sie zwischen kollagenen Bündeln liegen, nehmen alle Zellen eine mehr kubische, polygonale oder längliche Form an. Charakteristisch bezüglich des Protoplasmas ist die eigenthümlich ungleichmässige Vertheilung, indem es, gegen den Rand der Zelle gezogen die Peripherie stets am stärksten gefärbt erscheinen lässt. In der Mitte des Zellleibs entsteht dadurch ein heller Hof. Diese Eigenschaft soll selbst bei den kleineren Plasmazellen fast nie fehlen. — In Bezug auf die Identität der Plasmazellen UNNA's mit denjenigen WALDEYER's schliesst sich v. MARSCHALKÓ ganz JADASSOHN an. Er begründet seine Ansicht einmal damit, dass WALDEYER seine Zellen als grobkörnig beschrieben hat, während das de facto nicht, auch nach UNNA nicht, der Fall ist, ferner dass die WALDEYER'schen Plasmazellen normal vorkommen, während UNNA selbst seine Zellen als pathologische Produkte ansieht. —

Obgleich ich mich, wie wir unten sehen werden, in vielen Dingen JADASSOHN's und v. MARSCHALKO's Ansichten anschliessen muss, so begreife ich, offen gestanden (um diesen Punkt vorweg zu erledigen) die Polemik bezüglich der Benennung insofern nicht recht, als schliesslich doch allein WALDEYER dazu berufen sein dürfte hier über Identität oder Nichtidentität zu entscheiden. WALDEYER hat nach UNNA's Angabe die Zellen gesehen und „kein Bedenken getragen, die Plasmazellen in dem von ihm (WALDEYER) verstandenen Sinne anzuerkennen". Damit dürfte doch die Sache wenigstens bezüglich der Benennung vorläufig abgethan sein. Die von UNNA angenommene bindegewebige Abstammung der Zellen, die v. M. als letzten Grund gegen die Identität anführt, da er UNNA's Anschauung bezüglich derselben nicht theilt, kann um so weniger in Betracht kommen, als z. B. ZIEGLER[1]) dieselben Plasmazellen, die WALDEYER gleichfalls von Bindegewebszellen ableiten soll,[2]) seiner Zeit ebenso wie v. M. jetzt von Wanderzellen abstammen lässt; — es müsste demnach ZIEGLER auch eine andere Zellgattung vor sich gehabt haben. — Auf der anderen Seite scheint mir allerdings so viel sicher dass entweder WALDEYER später von der Identität zurückkommen wird oder dass die Plasmazellen noch in anderer als in der bisher be-

[1]) Nr. 243.

[2]) WALDEYER's Originalarbeit war mir leider nicht zugänglich.

schriebenen resp. gleich zu beschreibenden Gestalt auftreten oder dass man damit vielfach eine falsche Vorstellung verbindet. Wenn z. B. RANVIER neuerdings seine Clasmatocyten mit WALDEYER's Plasmazellen identificirt, so kann ich nach der Abbildung und Beschreibung,[1]) die ich METSCHNIKOFF[2]) entnehme, mit Sicherheit sagen, dass diese Zellen nicht die geringste Aehnlichkeit mit UNNA's, JADASSOHN's, v. MARSCHALKO's und meinen Plasmazellen haben. Mit der grössten Wahrscheinlichkeit handelt es sich hier vielmehr gerade um die von UNNA ausgeschlossenen EHRLICH'schen Mastzellen oder Zellen mit neutrophiler Körnelung.

Ich habe schliesslich noch der vor Kurzem erschienenen HODARA'schen[3]) Arbeit zu gedenken. Es hat dieser Autor, der zunächst fast dieselbe Beschreibung von unseren Zellen gibt, es für angebracht gehalten, das ohnehin schon, wie man sieht, reichlich komplicirte Kapitel von den Plasmazellen noch mit sogenannten „Pseudoplasmazellen" zu bereichern. Bei diesen — über die Entstehung s. u. — soll der Kern unregelmässiger und grösser sein wie bei den Plasmazellen und wenn er, wie es vorkommt, kleiner ist, soll er central und meist nicht excentrisch liegen; endlich soll er meist gleichmässiger, allerdings stark gefärbt sein. Es soll weiter für diese Pseudoplasmazellen die jedoch nicht immer unregelmässige Form und das unregelmässige Volumen charakteristisch, endlich soll bisweilen der Kern durch das stark gefärbte Protoplasma verdeckt sein.

Es wird wohl der Leser schon aus dieser Schilderung den Eindruck gewinnen, dass es auf Grund der angegebenen Eigenschaften kaum gelingen dürfte, die Pseudoplasmazellen von den wahren Plasmazellen endgiltig zu unterscheiden. Dass dem wirklich so ist und zwar, wie mir scheint, aus einem einfachen Grunde, werde ich weiter unten zu zeigen haben.

Zuvor noch ein Wort über die tinktoriellen Eigenschaften. Der beste Beweis dafür, dass die ursprüngliche Färbemethode UNNA's keine specifische ist, wird wohl dadurch geliefert, dass ich, ohne diese Methode überhaupt zu kennen, mit gewöhnlichem Methylenblau und noch besser mit Thioninlösung, ohne Ueberfärbung und Entfärbung Zellen darstellen konnte, an deren Identität mit den Plasmazellen wohl kaum zu

---

[1]) R. beschreibt sie als immobil gewordene Leukocyten, die bei der Entzündung ihre Lokomotionsfähigkeit wiedergewinnen, sich enorm vermehren und Eiterzellen bilden. Sie sollen im normalen Peritonealgewebe des Kaninchens massenhaft vorkommen. Die Abbildung versieht sie indessen mit mächtigen, sehr grob gekörnten Ausläufern und grossem, fast ungefärbtem hellem Kern. Ich habe diese Zellen unter normalen Verhältnissen bei meiner Färbetechnik bisher nicht gefunden.

[2]) Nr. 178.

[3]) Nr. 147.

zweifeln ist. Wenn also UNNA's Methode [1]) gut ist, so ist sie doch sicher nicht specifisch, wie das schon JADASSOHN hervorgehoben hat, der Thioninfärbung — allerdings mit nachfolgender Entfärbung der überfärbten Schnitte in angesäuertem Wasser — empfahl und gewöhnliches Methylenblau benutzen konnte. Wenn weiter zum Zwecke einer Darstellung der Plasmazellen Alkoholhärtung für die günstigste, Sublimathärtung für zulässig erklärt wird, so muss ich diesen Medien die Mischung von MÜLLER'scher Flüssigkeit und Sublimat, ferner das Formol zugesellen. In Formolpräparaten gelang die Darstellung besonders gut, wohl (s. oben S. 9) eben ein Beweis dafür, dass das Formol in mancher Hinsicht dem Alkohol nahe steht. Dass bei vorheriger Ueberfärbung und späterer Entfärbung die Darstellung in meinen Objekten vielfach wohl noch besser gelungen wäre, davon bin ich überzeugt. Die bei der Bacillenfärbung angewandte Säure hat jedenfalls keine Rolle gespielt, da auch das allein benutzte Thionin dieselben, ja noch bessere Dienste geleistet hat. Obgleich nun, wie aus dem Gesagten hervorgeht, die tinktoriellen Eigenschaften der Plasmazellen keine sehr charakteristischen sind, so kann ich mich aus gleich zu erörternden Gründen v. MARSCHALKÓ trotzdem nur bedingt anschliessen, wenn er die morphologischen Eigenschaften für wesentlicher erklärt als die tinktoriellen.

Man erinnert sich, dass in unseren Objekten zum ersten Mal am 4. Tage nach der (Schnitt-) Impfung (beim Kaninchen Nr. 4) Zellen auffielen, von einer Beschaffenheit, wie sie auf Fig. 20 pl dargestellt ist. Wir sehen eine rhombische Zelle mit dunkel gefärbtem körnigem Protoplasma vor uns, die einen peripher liegenden, ovalen, grossen Kern und dicht an denselben anstossend eine kleine, runde Lücke besitzt. Der Kern lässt ein deutliches median liegendes Kernkörperchen und 6—7 Chromatinkörner erkennen. Er ist aber — das ist wichtig — entschieden schwächer gefärbt wie derjenige der Lymphocyten, entspricht vielmehr in dieser Beziehung durchaus den Kernen der grosskernigen Leukocyten, wie sie z. B. in Fig. 17 b dargestellt sind.

In dem Bindegewebe der Tubenfimbrie beim Kaninchen Nr. 6 (5 Tage nach der Impfung) begegneten wir zum ersten Mal Zellen, welche zwar eine durchaus analoge Beschaffenheit des Protoplasmas, eine analoge Form, gleichfalls eine Lücke in der Nachbarschaft des peripher liegenden Kerns besitzen, sich aber von den vorerwähnten dadurch unterscheiden, dass sie viel kleiner sind und der Kern anders geartet ist (Fig. 35 b, c.) Derselbe entspricht in jeder Beziehung dem

[1]) $^1/_4$—12 Stunden währende Ueberfärbung der in Alkohol gehärteten Präparate mit altem, methylenviolett- und methylenrothhaltigem basischem Methylenblau, Abspülung in Wasser, Entfärbung ($^1/_4$ Min.) in Glycerinäthermischung, sorgfältige Abspülung in Wasser. Dann absoluter Alkohol Bergamottöl, Kanadabalsam.

früher geschilderten Rundzellen- resp. Lymphocytenkern. Nicht selten sind 2 gleich oder verschieden grosse Kerne vorhanden, die öfters noch (Fig. 35 c) in einem auf direkte amitotische Theilung [1]) deutenden Zusammenhang stehen. In der nächsten Nachbarschaft dieser Zellen findet man stets gewöhnliche Rundzellen (Fig. 35 a), sodann aber auch Zellen (Fig. 35 d), welche zwar dieselbe Protoplasmabeschaffenheit, aber keine Lücke, sondern statt dessen 3 kleine, dicht aneinanderliegende Kerne derselben Art aufweisen. In demselben Objekt sind ferner Zellen vorhanden, die, wie das aus einem späteren Präparat (Kaninchen Nr. 7) in Fig. 45 dargestellt ist, sich wie gewöhnliche Rundzellen präsentiren, nur mit dem Unterschied, dass der sonst kaum gefärbte Protoplasmaring dunkel und körnig erscheint. Endlich finden sich neben Zellen von der Beschaffenheit der Fig. 20 pl auch solche wie Fig. 36 pl sie wiedergibt, d. h. Zellen deren Protoplasma stark gefärbt und deutlich fetzig-krümelig ist, deren grosser, nach Art der Rundzellen-(Lymphocyten-)kerne stark gefärbter, indessen grösserer mit sehr deutlichem Chromatinnetz versehener Kern central liegt, denen die Lücke fehlt und die nicht glatt abgegrenzt sind, sondern peripherisch Zacken und Ausläufer besitzen.

In den Objekten der späteren Termine nimmt die Zahl dieser Zellen successive zu und erreicht allmählich eine gewaltige Höhe. Viele von ihnen erscheinen beträchtlich gewachsen (s. Fig. 59, 76 a), viele zeichnen sich durch den enorm grossen, hier und da mit Chromatinkörnern gefüllten, bald schwächer, bald lebhafter gefärbten Kern (Fig. 59) aus; ferner fällt bei manchen von ihnen das Vorhandensein von feinsten Fortsätzen auf (Fig. 59), die vielfach mit einander in Verbindung stehen. – In manchen Objekten, wie z. B. in dem in Fig. 58 wiedergegebenen Herd, liegen nun weiter (bei gr) alle die eben geschilderten Gattungen der Zellen mit dunkelkörnigem Protoplasma völlig regellos durcheinander — es ist eine bestimmte Gesetzmässigkeit in der Anordnung nur dann zu erkennen, wenn man damit andere Objekte früherer oder namentlich späterer Termine vergleicht. In diesen nämlich fällt es auf, dass stets da, wo Rundzellen sich befinden — d. h. in der Umgebung von Gefässen — auch Plasmazellen von der kleinsten Gattung und der Beschaffenheit der Fig. 35 b, c, in grösserer Menge angetroffen werden, die zwischen sich gewöhnlich auch einige grössere mit bald schwächer, bald stärker gefärbtem Kern enthalten. Hier ist meist die periphere Kernlage, die Lücke, die rhombische, mitunter etwas längliche Form deutlich ausgeprägt (vergl. dazu auch Fig. 75 p l.) — doch fehlen runde lückenlose Zellen mit central gelegenem ein- oder mehrfachem Kern nicht. — Es ist endlich hervorzuheben, dass im Bereich ausgedehnterer Granulationszellenherde die zuletzt genannten Zellen

[1]) Vergl. das 5. Kapitel.

stets am weitesten peripherisch liegen, dass sie z. B. im Eierstock (vergl. Fig. 52) bei dem Vordringen der Granulationszellen zwischen die Markzellen gewissermassen die Führung übernehmen, dass sie in späterer Zeit (Fig. 75) grosszellige Herde ringförmig umspannen und dabei, genau wie die Rundzellen, in den Saftspalten des Bindegewebes hinter einander aufgereiht liegen.

Es dürfte nach dem Mitgetheilten ein Zweifel darüber wohl kaum bestehen, dass meine Objekte typische Plasmazellen in grosser Menge enthalten, dass jedenfalls eine Verwechslung mit Mastzellen absolut sicher ausgeschlossen ist. Wenn meine Figuren die „krümelige" Beschaffenheit des Protoplasmas nicht genügend zur Anschauung bringen, so liegt das einmal an der öfters ungenügenden Methylenblaufärbung, zweitens an den Schwierigkeiten, mit denen die genaue Wiedergabe durch die Zeichnung zu kämpfen hat; endlich glaube ich drittens bisweilen die starke Vergrösserung beschuldigen zu müssen, da hierbei die Körnelung viel schwächer hervortritt. Um mich nach jeder Seite hin zu decken, habe ich in Fig. 80 einige Plasmazellen bei Thioninfärbung, die so viel charakteristischer ist, dargestellt, während im Uebrigen aus äusseren Gründen die einheitliche blaue Farbe oder einfache Bleistiftzeichnung gewählt wurde. Es fragt sich nun aber weiter: sind die geschilderten Zellen alle typische Plasmazellen oder sind hier verschiedene Zellkategorien mit einander verwechselt? Wie kommt es, dass so häufig in den geschilderten Zellen die doch als charakteristisch angegebene Lücke resp. periphere Kernlage fehlt, wie kommt es, dass der Kern bald klein, bald gross, bald hell, bald dunkel gefärbt ist? Ich glaube, dass sich dafür eine einfache befriedigende Erklärung erst dann geben lässt, wenn wir die Herkunft der Zellen erörtert haben. Wir wollen sie dazu vorläufig in 2 Gruppen trennen, deren eine die typischen Zellen nach JADASSOHN und v. MARSCHALKO umfasst, d. h. die ovalen Zellen mit polargelegenem, dunkelgefärbtem ein- oder mehrfachem Kern und daran anstossender Lücke oder hellem Hof und besonders stark gefärbter Peripherie. Mit der Herkunft dieser Zellen müssen wir uns zunächst beschäftigen.

UNNA, der sich zweifellos — wenigstens theilweise — auch auf diese Zellen bezieht,[1]) hat wiederholt auf das Bestimmteste erklärt, dass es sich hierbei ebenso wie bei WALDEYER's Plasmazellen um Abkömmlinge fixer Bindegewebszellen handele. Er stützt sich dabei auf die allerdings wenig detaillirte Beobachtung, dass man alle nur wünschens-

[1]) UNNA schildert allerdings (siehe oben) die Kerne als blassblau, d. h. ähnlich gefärbt wie bei den Mastzellen und erwähnt nicht besonders die polare Lage; indessen da er die Lücke anführt und da die schwächere Färbung wohl auf zu starker Entfärbung beruht — „bisweilen ist nur das Kernkörperchen sichtbar", — so ist mit v. MARSCHALKÓ an der wenigstens theilweisen Identität nicht zu zweifeln.

werthen Uebergänge „dieser gekörnten (besser wohl nach v. MARSCHALKÓ „krümeligen") Zellen nach aussen, gegen das gesunde Gewebe hin, zu abnorm protoplasmareichen und schliesslich zu normalen Bindegewebszellen" [1]) findet. Er hält sie für Bindegewebszellen, obgleich nach seiner eigenen Angabe Mitosen darin selten, ja nach späterer Mittheilung nicht ganz einwandsfrei sein sollen. Er nimmt daher zu einer, wenigstens theilweise amitotischen Entstehung aus Bindegewebszellen seine Zuflucht.

Ich bin mit v. MARSCHALKÓ der Ueberzeugung, dass gerade diese (typischen) Plasmazellen zum Theil, wahrscheinlich allesammt, Abkömmlinge von hämatogenen Wanderzellen und zwar vornehmlich, wenn nicht ausschliesslich, von Lymphocyten sind, und hoffe genügende Beweisgründe für die Richtigkeit dieser Ansicht anführen zu können. Wir müssen uns nur zuvor umsehen, wie es sich mit dem Befund von solchen Plasmazellen unter anderen Umständen verhält. UNNA hält sie für das Produkt einer Erkrankung und will sie nur bei dem Vorhandensein einer solchen allerdings unter den verschiedensten Umständen, gefunden haben. Ihm hat sich in jüngster Zeit HODARA angeschlossen, der in 14 Fällen bei Untersuchung des Knochenmarks, der Lymphdrüsen und der Milz des Menschen nur zwei Mal und zwar beide Male bei Erkrankungsfällen solche nachweisen konnte. In den übrigen Fällen wurden nur die sog. Pseudoplasmazellen angetroffen. Im Lichte der späteren Ausführungen dürften diese Befunde kaum mehr so grundverschieden, wie auf den ersten Blick von denjenigen v. MARSCHALKÓ's erscheinen, der die Zellen nicht nur bei den verschiedensten Erkrankungen (Syphilis, Rotz, Lupus, Lepra, Tuberkulose, fast bei allen Geschwulstarten und entzündlichen Processen), sondern auch in der normalen Milz, den normalen Lymphdrüsen bei Mensch und Thieren, in sehr verschiedenen, oft sehr bedeutenden Mengen nachweisen konnte. v. MARSCHALKÓ hat weiter, was uns hier besonders interessirt, ihre Entstehung bei Hunden und Kaninchen, denen 1—2 Tropfen konc. Karbolsäure in die Lebersubstanz injicirt worden waren, direkt verfolgt. In den Gefässen und den tieferen Gewebsschichten wurden sie vermisst, dagegen in den oberflächlichen, bis zum 7. Tage in steigender, dann abnehmender Häufigkeit gefunden. Am 33. Tage nach der Aetzung waren sie so gut wie verschwunden. — Ich hielt längere Zeit hindurch, gleich UNNA und HODARA, unsere Zellen für ein pathologisches Produkt, bis ich mich zufällig davon überzeugte, dass auch im normalen Ligamentgewebe des Kaninchenovarialstocks, wenn auch nur ganz vereinzelt und selten, genau dieselben Elemente vorhanden waren. [2]) Es genügte dieser

[1]) Nr. 227 S. 303.

[2]) Dass es sich nicht um RANVIER's obenerwähnte Clasmatocyten handelt, ist absolut sicher, sofern METSCHNIKOFF's Abbildung richtig ist.

Befund, um festzustellen, dass es sich um kein pathologisches Produkt handelt, dass wir vielmehr in der Anhäufung zahlreicher Zellen nur eine pathologische Steigerung einer an sich physiologischen Erscheinung zu erkennen haben.[1]) Dass diese Erscheinung auf Umbildung von Leukocyten und speciell Lymphocyten zu Plasmazellen beruht, möchte ich aus folgenden Gründen schliessen.

1. Es ist, wie schon v. MARSCHALKÓ vor mir in überzeugender Weise dargethan hat, eine fast kontinuirliche Abstufungsreihe zwischen gewöhnlichen kleinen Rundzellen, die wir oben als Lymphocyten ansprachen, einerseits und kleineren und grösseren typischen Plasmazellen andererseits aufzustellen. Wir finden neben gewöhnlichen Lymphocyten solche mit dunklem Protoplasma und central gelegenem Kern (Fig. 45), solche mit polar gelegenem Kern und peripherisch gefärbtem Protoplasma — d. h. mit einer Lücke (Fig. 35 b, c) — endlich solche, die mehrere genau den Lymphocytenkernen entsprechende Kerne besitzen (Fig. 35 d).

2. Die Plasmazellen dieser Art werden im Gewebe genau in derselben Lokalisation gefunden, wie die Lymphocyten und sind fast immer von solchen begleitet. Sie umgeben vornehmlich die Gefässe und es werden, wenn auch selten, innerhalb letzterer dunkelrandige Lymphocyten wahrgenommen (Fig. 45). Der Umstand, dass ich bisher in Gefässen typisch ausgebildete Exemplare nicht gefunden habe, darf als Gegenbeweis nicht angesehen werden, da solche bei artificieller Leukocytose durch v. MARSCHALKÓ auch hier nachgewiesen worden sind. Wodurch sich die Abwesenheit gerade dieser typischen Gattung (vgl. dagegen Fig. 36) in den Gefässen meiner Objekte erklärt, lässt sich schwer sagen. Dass hier Zufälligkeiten im Spiel sind, ist mir nach meinen anderweiten Gefässbefunden nicht wahrscheinlich. Es ist vielmehr wahrscheinlicher, dass der Umbildungsprocess sich hauptsächlich deshalb ausserhalb der Gefässe vollzieht, weil die Lymphocyten in Folge der Reizwirkung, die die ausserhalb der Gefässe befindlichen Bacillen auf die letzteren ausüben,[2]) schnell, resp. zahlreich, auswandern. Sind doch auch Bilder, wie sie in Fig. 36 und 45 dargestellt sind, ausserordentlich selten.

3. Die Plasmazellen dieser Gattung treten in meinen Objekten erst dann auf, wenn zahlreichere Rundzellen ausserhalb der Gefässe vor-

---

[1]) Es ist mir leider bisher nicht möglich gewesen, die Milz und die Lymphdrüsen normaler Kaninchen zu untersuchen, doch ist wohl kaum daran zu zweifeln, dass sich dabei v. MARSCHALKO's Befunde bestätigen würden, schon deshalb nicht, weil die zahlreich von mir in der Milz des einen tuberkulösen Thieres (Kaninchen Nr. 18) gefundenen Plasmazellen sich schwerlich mit den spärlichen, noch dazu fraglichen bacillären Erscheinungen (s. S. 44) in Einklang bringen lassen. Immerhin ist der Fall nicht ganz eindeutig.

[2]) Vergl. das 4. Kapitel.

handen sind. Dass ich sie erst nach fünf Tagen gefunden habe, während sie bei v. MARSCHALKÓ's Leberexperimenten schon nach 24 Stunden nachweisbar waren, erklärt sich wohl ungezwungen durch die Verschiedenheit des eingeführten Giftes. Aus demselben Grunde, resp. in Folge der Vermehrungsfähigkeit der Bacillen, sind in meinen Objekten noch nach fünf Wochen die Zellen, ja sogar in ungeheueren Massen vorhanden, während sie bei v. MARSCHALKÓ schon am 33. Tag fast verschwunden waren. Ihr Fehlen beim Kaninchen Nr. 17 darf wohl ungezwungen der Technik zur Last gelegt werden — erstens handelt es sich um ein Chromameisensäurepräparat, sodann ist die Methylenblaufärbung — es waren die ersten Versuche — hier überhaupt sehr schlecht gelungen und Thionin wurde nicht angewendet.

4. Für die Entstehung dieser Plasmazellen aus Lymphocyten spricht weiter die so häufig an ihren Kernen beobachtete direkte amitotische Theilung. Sind mehrere Kerne vorhanden, so liegen sie so dicht aneinander, dass eine Entstehung durch indirekte Theilung schon an sich unwahrscheinlich ist. Nun haben wir zwar auch in fixen Gewebszellen direkte Theilung der Kerne konstatirt und die Entstehung von Rundzellen aus diesen wenigstens für nicht unmöglich erklärt. Indessen dürfte bei der relativen Seltenheit dieses Vorgangs in fixen Zellen gegenüber seiner Häufigkeit in Leukocyten dieser Einwand schwerlich im Ernste in Betracht kommen, um so weniger, als noch die übrigen Gründe uns zur Seite stehen.

5. Indirekte Theilungsfiguren habe ich in diesen Plasmazellen nicht wahrgenommen; ausserdem waren im Beginn ihres Auftretens gerade in der nächsten Umgebung mitotische Zellen meist überhaupt nicht, jedenfalls durchaus inkonstant, vorhanden.

Ich halte auf Grund dieser Beobachtungen die Lymphocytennatur dieser Gruppe von Plasmazellen bis beinahe zur Gewissheit erhärtet.

Wie verhält es sich nun aber mit den anderen Gruppen? Wie entstehen die Plasmazellen mit grösserem, weniger stark, bei Thionin mehr violett, gefärbtem Kern (Fig. 20), wie entstehen diejenigen der Figg. 36 pl, 59?

Wenn wir die Gefässleukocyten in Fig. 17 b und Fig. 36 ansehen und damit unsere übrigen Plasmazellen vergleichen — besonders instruktiv dürfte wohl Fig. 36 sein — so kann kaum daran gezweifelt werden, dass auch von diesen Plasmazellen wenigstens ein Theil Leukocytennatur besitzt — ein so genaues Abbild gibt die eine Form von der anderen, so zahlreiche Uebergänge sind zwischen ihnen nachzuweisen.

Wenn nun weiter sogar in Folge der ausserordentlich lebhaften Kernfärbung und des deutlichen Kerngerüsts daran gedacht werden darf, dass es sich bei den Plasmazellen in Fig. 36 um gewachsene Lympho-

cyten handelt, so spricht die Kernbeschaffenheit in anderen Plasmazellen (Fig. 20) energisch dafür, dass es sich um verwandelte grosskernige Leukocyten d. h. mit anderen Worten um HODARA's sog. Pseudoplasmazellen handelt,[1]) die HODARA gleichfalls von diesen, von ihm Polyeidocyten gennannten Elementen ableitet. Nun hat zwar HODARA (s. oben) versucht, Kriterien für eine Unterscheidung zwischen den wahren und den Pseudoplasmazellen aufzustellen. Man wird mir aber nach den obigen Mittheilungen gewiss beistimmen, wenn ich sage, dass ihm dieser Versuch nicht gelungen ist. Ein Blick in einige meiner Objekte lehrt, dass diese Unterscheidung deshalb einfach unmöglich ist, weil, wie HODARA ja selbst halb zugesteht, die mannigfaltigsten Uebergänge und Variationen zwischen den verschiedenen Gruppen vorkommen. Und, frage ich, hat denn eine solche Unterscheidung überhaupt irgendwelche theoretische oder praktische Berechtigung, da es sich doch in beiden Fällen um hämatogene Wanderzellen handelt und die Wahrscheinlichkeit sogar gross ist, dass durch mitotische Theilung aus den grossen Leukocyten Lymphocyten sich bilden?[2]) — Ich glaube, wir müssen uns damit begnügen, festzustellen, dass in den hämatogenen Wanderzellen unter gewissen Umständen das Protoplasma eine lebhafte Färbung und gleichzeitig eine „krümelige" Beschaffenheit annimmt. Dabei liegt der ein- oder mehrfache Kern, in dessen Nachbarschaft sehr häufig eine Lücke sichtbar ist, in der Mehrzahl der Fälle polar; doch sind zahlreiche Zwischenformen mit central gelegenem Kern nachweisbar, von denen vielleicht angenommen werden darf, dass hier die polare Lage noch nicht eingetreten ist.

In den hell- und grosskernigen Formen habe ich im Gegensatz zu den vorhin geschilderten mitunter Mitosen gefunden.

Wenn dieser Befund auch unseren Erfahrungen über die Gefässleukocyten gemäss[3]) nicht gegen die Deutung als umgewandelte hämatogene Wanderzellen spricht, so ist andererseits zu betonen, dass auch fixe Gewebszellen resp. deren Abkömmlinge, wenn sie sich mitotisch theilen, eine dunklere Färbung des Zellleibs annehmen. Ausserdem will z. B. v. BÜNGNER[4]) die Endothelabkömmlinge durch ihr mehr zusammengeballtes fetziges Protoplasma von den Bindegewebsabkömmlingen, die ein mehr streifiges Protoplasma besitzen sollen, unterscheiden. Ein Blick auf Fig. 59 lehrt, dass öfters unter den grosskernigen Formen ein durch Fortsätze vermittelter Zusammenhang derart besteht, dass man in erster

---

[1]) Es stimmt mit dieser Auffassung überein, dass in diesem Objekt grössere Rundzellenansammlungen noch fehlen.

[2]) Vergl. oben S. 68. — HODARA leugnet, allerdings ohne nähere Begründung, einen Zusammenhang zwischen den verschiedenen Elementen.

[3]) Vergl. S. 73 f.

[4]) l. c.

Linie an zwei am Ende der mitotischen Theilung stehende Zellen zu denken hat. Ob es sich wirklich um eine solche handelt, muss deshalb zweifelhaft bleiben, weil öfters (s. d. Fig.) auch eine dritte Zelle noch mit den anderen in Verbindung steht und weil, wie wir gesehen haben (Fig. 36), auch Gefässleukocyten solche oder wenigstens ähnliche Fortsätze erkennen lassen. Die Möglichkeit einer nachträglichen Verschmelzung ist meiner Ansicht nach um so weniger von der Hand zu weisen, als auch andere Bilder[1]) in diesem Sinne verwerthet werden können. Wenn nun diese Frage offen bleiben muss, so ist noch weniger zu entscheiden, ob wir es hier mit Abkömmlingen fixer Zellen oder mit verwandelten Leukocyten zu thun haben.[2]) Entscheiden wir uns für das erstere, so wird darum nichts an der, hoffe ich, genügend begründeten Ansicht geändert, dass jedenfalls auch, und zwar vornehmlich Leukocyten an der Bildung der Plasmazellen sich betheiligen. Ich kann ausserdem dieser Frage deshalb keine principielle Bedeutung beilegen, weil ich es wenigstens nicht für ausgeschlossen halte, dass die dunklere Färbung resp. Modifikation des Protoplasmas in beiden Fällen dieselbe Entstehung und Bedeutung hat. Mit anderen Worten: die Plasmazellen brauchen vermuthlich nicht als eine besondere Zellgattung angesehen zu werden, sondern es zeigt bei fixen Gewebszellen, ebenso wie bei Leukocyten, die veränderte Beschaffenheit des Protoplasmas nur eine zunächst progressive Thätigkeit der Zelle an. Mit dieser Vermuthung stimmt die Ansicht, die ich mir über das weitere Schicksal der Plasmazellen gebildet habe, auf das Beste überein.

Wodurch wird die veränderte Beschaffenheit des Protoplasmas bewirkt? Unna spricht von einer albuminösen Körnelung im Gegensatz zu der mucinösen der Mastzellen. In diesem chemischen Sinne ist für uns nichts zu eruiren — ich möchte nur bei dieser Gelegenheit auch an Yersin's[1]) Beobachtungen erinnern, nach denen sich die Leukocyten (bei Infektion des Gefässsystems mit T. B.) zunächst mit einem Fibrinring umgeben sollen, der sich später retrahirt. —

v. Marschalkó denkt, in scheinbar striktem Gegensatz zu meinen obigen Mittheilungen, an einen Degenerationsprocess, der sich hauptsächlich durch das Erscheinen der Lücke resp. des hellen Hofes kenntlich machen soll. Ich muss gestehen, dass ich lange Zeit hindurch gleichfalls einzig

---

[1]) Vergl. unter „Riesenzellen".

[2]) Jedenfalls ist das Protoplasma dieser Zellen, wie ich mich auf das Bestimmteste überzeugt habe, auch nicht bei Thioninfärbung mit Sicherheit von demjenigen benachbart liegender typischer Plasmazellen zu unterscheiden. Ich habe zum Beweise für diese Behauptung in Fig. 81 einige grosse Zellen der Fig. 59, sowie einige typische Plasmazellen bei Thioninfärbung und schwächerer Vergrösserung dargestellt. Man vergleiche die verschiedenen Zellen untereinander, sowie mit denjenigen der Fig. 80.

[3]) Nr. 241.

eine solche, durch schädigende Stoffe der verschiedensten Art bei den Leukocyten hervorgerufene Degeneration angenommen habe. Nachdem ich mich indessen von der sicher nicht zu bestreitenden Aehnlichkeit des Protoplasmas mancher mitotischer fixer Zellen mit demjenigen der Plasmazellen überzeugt habe [1]) und nachdem mir wiederholt Besonderheiten hinsichtlich der Zelllücke in letzteren aufgefallen sind, bin ich noch auf einen anderen Gedankengang gekommen. Man betrachte Fig. 76a, die eine häufig beobachtete Erscheinung wiedergibt: Die Lücke ist scharf geschnitten und besitzt typische Kernform; es sieht aus, als hätte sie eine besondere dunkle Begrenzung, in ihrem Innern liegen einige gefärbte Körner, die sich ganz wie abgeblasste Chromatinpartikel ausnehmen — kurz, man erhält den Eindruck, als sei hier ein früher vorhandener Kern zu Grunde gegangen. Ist es nun nach den über die Chromatokinese resp. Kernwandsprossung [2]) allmählich reichlicher gesammelten Erfahrungen nicht denkbar, dass hier in der That ein durch direkte oder indirekte Theilung aus dem ursprünglichen Kern entstandener zweiter Tochterkern gelegen hat und dass dessen Chromatin in die Zelle ausgetreten ist und diese dunkler gefärbt hat? Ist es nicht denkbar, zumal da die dunklen Partien der Zelle sich ganz ausnehmen, als ob sie chromatinhaltig wären, dass auch bei der gewöhnlichen Mitose in ähnlicher Weise, nur ohne Zerstörung des Kerns, ein etwa vorhandener Ueberschuss von Chromatin den Kern verlässt und die Zelle in gleicher Weise verändert? [3]) Durch diese Vermuthung, die in keiner Weise eine Behauptung sein soll, würde sich in einfachster Weise im ersten Fall die periphere Kernlage erklären. [4]) Es würde ferner dadurch das so häufige Auftreten dieser Kernlage in den Plasmazellen verständlich sein. Wir hätten uns vorzustellen, dass zunächst die Zelle, resp. deren Kern, aus irgend einem Grunde zum Wachsthum und zur Theilung angeregt wird dass also zunächst ein progressives Stadium eintritt, dem dann aus demselben oder einem anderen Grunde in vielen Fällen, bei den Leukocyten-Plasmazellen wohl ziemlich regelmässig, ein zweites degeneratives Stadium folgt. In dieser Weise lässt sich v. Marschalkó's Ansicht über die Bedeutung der Protoplasmabeschaffenheit sehr wohl mit meiner oben geäusserten Ansicht vereinigen. Ich befinde mich auch in Uebereinstimmung mit Unna, nach dessen Meinung die Plasmazellen einer fortgesetzten weiteren Degeneration anheimfallen, über die wir uns gleich orientiren wollen.

---

[1]) Vergl. oben v. Büngner l. c.

[2]) Vergl. auch das 5. Kapitel.

[3]) Die violette Färbung des Protoplasmas in Thioninpräparaten darf schwerlich als Gegenbeweis angesehen werden, da es auch violett gefärbte Zellkerne gibt.

[4]) Natürlich ist dabei nicht ausgeschlossen, dass diese Kernlage auch noch auf andere Weise entsteht. Siehe unten S. 94.

β) Die Epithelioidzellen.

Wenn wir uns die zu Herden zusammengeschlossenen resp. herdförmig abgegrenzten Granulationszellen, denen wir hier aus Gründen der Uebersichtlichkeit den alten wegen ihrer Epithelähnlichkeit gewählten Namen „Epithelioidzellen" beigelegt haben, betrachten, so ergibt sich (Figg. 66 und 75), dass wir es mit ziemlich grossen Elementen zu thun haben, die einen meist rundlichen, nicht selten aber auch mehr länglichen, oder etwas unregelmässigen, häufiger peripher (polar) als central liegenden Kern besitzen. Der Kern ist meist mittelstark, bei Thioninfärbung bald mehr bläulich, bald mehr violett gefärbt und hat meist keine sehr ausgeprägte Zeichnung. Das Protoplasma, mitunter fast farblos, häufiger leicht, und zwar in Methylenblaupräparaten schwach blau, in Thioninpräparaten schwach violett gefärbt, erfüllt selten die ganze Zelle, umgibt vielmehr (besonders ausgeprägt in Formolpräparaten) den Kern häufiger in Ringform derart, dass eine grössere Lücke in der Zelle sichtbar wird, die je nach der Kernlage (vergl. die Figg.) ihrerseits sich verschieden darstellt, gleichfalls ringförmig erscheint oder bei polarer Kernlage sich in Form eines Halbrings zwischen gefärbter Protoplasmapartie und Kern ausdehnt. —

Wie entsteht diese eigenthümliche Konfiguration der Zellen, welcher Ursprung ist ihnen zuzuschreiben?

Rekuriren wir auf unsere früher geschilderten Gruppen von Granulationszellen, so sind zunächst hinsichtlich der ersten, welche Zellen mit wenig oder kaum gefärbten Protoplasma enthält, nur wenige Worte erforderlich.

Vergleichen wir die in Fig. 27 u. a. abgebildeten, noch vereinzelt oder wenigstens zerstreut liegenden Granulationszellen mit unseren Epithelioidzellen, so ist sofort zu erkennen, dass es sich hier, wie das a priori zu erwarten, vielfach um genau dieselben Zellen handelt, dass mit anderen Worten schon echte, oft mehrkernige Epithelioidzellen unter den zerstreut liegenden Granulationszellen gefunden werden. Wenn die oben vertretene Anschauung, dass die letzteren zum Theil von hämatogenen Wanderzellen abzuleiten sind, zutrifft, so gilt dasselbe unzweifelhaft auch von den herdförmig abgegrenzten Granulations- — d. h. den eigentlichen Tuberkelzellen. — Wie sich hier die so häufig, besonders auch in notorischen Leukocyten, beobachtete periphere Kernlage erklärt, ob wir ein excentrisches Wachsthum der Zelle oder eine sekundäre Verschiebung des Kerns [1]) annehmen sollen, weiss ich nicht zu sagen. Es kommt hier noch die weiter unten zu begründende Möglichkeit hinzu, dass wir es mit Plasmazellen zu thun haben, die nicht mehr als solche

[1]) Vergl. Arnold Nr. 89.

kenntlich sind. In diesem Fall ergibt sich auch für die Lücke eine einfache Erklärung.

Wie verhält es sich nun mit den Plasmazellen? — Wenn man meine obige Beweisführung bezüglich der Herkunft dieser Zellen mit derjenigen v. Marschalkó's vergleicht, [1]) so wird man eine fast völlige Uebereinstimmung konstatiren. Indessen vermag ich trotz desselben Endresultats mich nicht mit allen Gründen einverstanden zu erklären, die v. Marschalkó gegen die von Unna behauptete bindegewebige Abstammung geltend macht. v. Marschalkó ist der Ansicht, dass die von Unna angenommenen Uebergänge zwischen Bindegewebs- und Plasmazellen fehlen und dass es a priori unwahrscheinlich sei, dass die Bindegewebstochterzellen kein Bindegewebe bilden, sondern stets die nämliche Entwicklung nehmen sollten wie die Mutterzelle. Mir scheint, dass diese Angaben zum Theil in Widerspruch mit v. Marschalkó's eigenen Befunden stehen. Denn einmal beschreibt v. Marschalkó selbst mehr polygonale und längliche Formen unter den Plasmazellen; die jungen Bindegewebszellen aber durch ihre angeblich mehr kubisch-längliche Gestalt als solche zu diagnosticiren, dürfte meiner Ansicht nach schwer halten. Weiter gibt v. Marschalkó, wenn er auch mehr dazu neigt die Degeneration der Plasmazellen durch den Druck des wachsenden Bindegewebes zu erklären, am Schlusse seiner Arbeit selbst wenigstens die Möglichkeit zu, dass sich die Plasmazellen event. später in Bindegewebszellen umwandeln.

Ich habe oben auszuführen gesucht, dass Uebergänge zwischen Plasma- und Bindegewebszellen unbedingt vorhanden sind. Wenn man mir nun sagt, dass demnach Unna's Behauptung von der bindegewebigen Abkunft am Ende doch allein zu Recht bestehe, so möchte ich erwidern: Die oben mitgetheilten Daten sprechen mit einer solchen Eindringlichkeit für eine theilweise, vermuthlich sogar hauptsächliche Leukocytenabstammung, dass man für diese Uebergänge nach einer anderen Erklärung suchen muss.

Diese Erklärung wird darin gefunden, dass man den Gefässleukocyten die Fähigkeit zuschreibt, gewisse progressive Veränderungen einzugehen, wofür ja auch u. A., wie auch v. Marschalkó trotz seiner im Uebrigen abweichenden Anschauung hervorhebt, die so häufig beobachtete Mehrkernigkeit spricht. Die progressiven Veränderungen bestehen einmal vielleicht in der Bildung jungen Bindegewebes. Weiterhin aber bestehen sie wahrscheinlich, und zwar wie mir scheint in nicht geringem Masse, in der von Unna behaupteten, von Jadassohn und v. Marsghalkó heftig

[1]) Ich kann der Uebersichtlichkeit halber erst hier auf diesen Punkt zu sprechen kommen.

bestrittenen Umwandlung der Plasmazellen in typische Epithelioid- und auch Riesenzellen. —

Jadassohn u. v. Marschalkó halten die Unna'sche Behauptung für grundfalsch aus folgenden Gründen:

1. Man findet typisch tuberkulöse Herde ohne Plasmazellen.

Diese Thatsache ist nicht zu bestreiten und muss auch von mir ausdrücklich zugegeben werden. Ich könnte nun jede Erörterung über diesen Punkt einfach damit abschneiden, dass nach meiner Ansicht ja nicht alle Tuberkelzellen aus Plasmazellen entstehen sollen. Indessen die Sachlage erklärt sich noch anders. Wenn man tuberkulöse Herde ohne Plasmazellen findet, so ist damit noch nicht ohne Weiteres bewiesen, dass zu keiner Zeit solche dagewesen sind: können sich doch die etwa vorhanden gewesenen schon zu Epithelioidzellen umgewandelt haben und deshalb nicht mehr erkennbar sein. Ob es sich so oder anders verhält, darüber kann meiner Meinung nach jedenfalls nur nach Beobachtung der experimentell erzeugten Tuberkelherde in verschiedenen Stadien geurtheilt werden, ein Postulat, dem freilich, soviel ich weiss, Unna ebensowenig wie Jadassohn und v. Marschalkó entsprochen haben. — Meinen oben mitgetheilten Erfahrungen muss ich nun entnehmen, dass die Plasmazellen in der That für die Bildung von Granulationszellen nicht absolut erforderlich zu sein scheinen, da beim Kaninchen Nr. 3. vom 3 Tage, wo zahlreiche Granulationszellen vorhanden waren, von Leukocyten ableitbare, mit Lücke versehene Plasmazellen fehlten. Ich halte es im Gegensatz zu den Befunden beim Kaninchen Nr. 17 (Chromameisensäurehärtung) nicht für angängig, hier und wohl auch beim Kaninchen Nr. 5, ebenso bei Nr. 18 (Mesenterium), mangelhafte Färbung der Präparate oder gar Zufälligkeiten ohne Weiteres für das Fehlen verantwortlich zu machen; es ist wahrscheinlicher, dass sie sich hier noch nicht gebildet haben. Wenn dem aber auch so ist, so liegt darin keineswegs ein Beweis gegen ihre spätere Betheiligung an der Bildung von Tuberkelzellen.

2. Die Epithelioidzellen liegen in der Mitte des tuberkulösen Herdes, die Plasmazellen in der Peripherie und zwar zwischen den Lymphocyten des Infiltrationswalles.

Man kann meiner Meinung nach diese Lagerung der Plasmazellen nur dann allenfalls als Gegenbeweis anführen, wenn man die Plasmazellen allein von den Bindegewebszellen abstammen lässt. Im anderen, für v. Marschalkó ebenso wie für mich zutreffenden Fall kann dieses Verhältniss ebensogut dadurch erklärt werden, dass sich noch nicht alle Leukocyten zu Plasmazellen, oder, was beinahe wahrscheinlicher ist, dass sich die Plasmazellen zum Theil schon in Epithelioidzellen umgewandelt haben. Man braucht dazu noch nicht einmal die von Baumgarten aufgestellte, für unsere Objekte aber nicht zutreffende Lehre von der absolut sekundären Leukocyteninfiltration des tuberkulösen

Herdes[1]) aufzugeben; können doch die central liegenden Tuberkelzellen anderweit entstanden und nur die peripher liegenden von den Plasmazellen abzuleiten sein. Mit anderen Worten: es könnte der Herd durch Apposition von der Peripherie aus gewachsen sein. Ich bin in der That der Ansicht, dass diese Vermuthung Manches für sich hat.

3. Die Epithelioidzellen besitzen im Gegensatz zu den Plasmazellen einen grossen, blassen, chromatinarmen Kern und schwach oder gar nicht gefärbtes Protoplasma. Uebergänge zwischen beiden Zellgattungen fehlen.

In diesem Punkt, der hier wohl von entscheidender Wichtigkeit ist, muss ich nach meinen Erfahrungen Jadassohn und v. Marschalkó direkt entgegentreten. — Wir haben oben ausgeführt, dass einmal die Plasmazellen selbst so verschiedene Kerne besitzen, dass jeder Versuch danach verschiedene Gruppen sicher von einander zu trennen, scheitert und dass eine solche Trennung aus einfachen Gründen überhaupt nicht berechtigt ist.

Unter diesen Umständen bleibt man für die Unterscheidung der Epithelioid- und Plasmazellen einzig auf die verschiedene Färbung angewiesen.

Wenn wir nun aber die in Fig. 63a (1, 2, 3) dargestellten typischen Epithelioidzellen, die in Fig. 63c dargestellte typische Plasmazelle betrachten und finden, dass auch Zellen (Fig. 63b) vorkommen, die einerseits den Epithelioid-, andererseits den Plasmazellen entsprechen; wenn wir innerhalb der Randpartien tuberkulöser Herde centralwärts von dem Infiltrationswall (vergl. Fig. 75 pl) nicht selten typische Plasmazellen antreffen, wenn wir beachten, dass in den Epithelioidzellen sich die Lücke häufig ganz entsprechend wie in den Plasmazellen verhält, dass das Protoplasma, soweit es gefärbt ist, sich ebenso fetzig zusammengeballt präsentirt, wie in den Plasmazellen, nur dass die Färbung eben schwächer ist, so ist es nicht mehr möglich, Uebergänge zwischen beiden Formen zu bestreiten. Wenn somit keineswegs geleugnet werden soll, dass die Epithelioidzellen auch ohne Betheiligung von typischen Plasmazellen entstehen können, so ist es nach diesen Erfahrungen über die Morphologie mindestens sehr wahrscheinlich, dass auch die Plasmazellen solche bilden können, dass mit anderen Worten durch einen Degenerationsvorgang aus der ursprünglichen Plasmazelle eine Epithelioidzelle wird.

Ich habe bisher absichtlich über das Verhältniss der Granulationszellen zu den Bacillen geschwiegen; ich wollte diese Frage im Zusammenhang erledigen. Während die Granulationszellen der ersten Gruppe mit leicht oder gar nicht gefärbtem Zellleib sehr häufig (vergl.

[1]) Vergl. das 4. Kapitel.

die Figuren) Bacillen oder Bacillentrümmer enthalten, fehlen dieselben in den als solchen erkennbaren Plasmazellen vollständig. Da nun wiederum die Epithelioidzellen ihrerseits bekanntlich, wenn auch durchaus nicht immer, Bacillen oder Bacillentrümmer enthalten, so scheint daraus hervorzugehen, dass die Plasmazellen an ihrer Bildung nicht betheiligt sind. In diesem Sinne hat sich in der That v. MARSCHALKÓ [1]) im Anschluss an NEISSER geäussert. Ich halte diesen Schluss für nicht berechtigt. Wenn bisher anscheinend fast durchweg [2]) angenommen worden ist, dass jede Epithelioid- und Riesenzelle in deren Leib Bacillen gefunden werden, diese Bacillen schon in einem früheren Stadium, als sie noch unverändert resp. einkernig war, enthalten haben muss, so dünkt mich diese Auffassung aus folgenden Gründen nicht bewiesen: Einmal ist schon a priori nicht recht einzusehen, warum für die Zellen des heranreifenden Tuberkels andere Bedingungen massgebend sein sollten wie für die präexistenten Zellen, warum nicht ebensogut in jene nachträglich, wie in diese anfänglich, Bacillen hineingelangen können, um so mehr, als die Bacillen sich gemeinhin mit der Zeit stark vermehren. Dann aber scheint mir ein direktes Argument gegen diese Auffassung in der oben konstatirten Thatsache zu liegen, dass in den intakten mitotischen Zellen unserer Objekte Bacillen nicht zu entdecken waren. Ich bin, da notorisch zahlreiche Mitosen in präexistenten Zellen vorhanden sind, vor die Alternative gestellt, entweder deren Mitbetheiligung an der Bildung von Epithelioid- und Riesenzellen zu leugnen, — eine Ansicht, die der Erfahrung fast aller Autoren wohl nur mit Ausnahme METSCHNIKOFF's, widerspricht — oder anzunehmen, dass eben manche Epithelioid- und Riesenzellen ihre Bacillen erst später - d. h. wenn sie schon Epithelioid- resp. Riesenzellen geworden sind — erhalten haben. Diese letztere Annahme ist, wie mich dünkt, entschieden die richtigere. Es ergibt sich daraus, dass aus dem Fehlen von Bacillen in den Plasmazellen schon theoretisch ein Einwand gegen ihre spätere Umwandlung in Epithelioidzellen nicht abgeleitet werden darf. Aber auch die Beobachtung scheint mir im gleichem Sinne zu entscheiden. Wenn wir die in Fig. 76 b dargestellte mit Bacillenderivaten erfüllte Zelle mit der in Fig. 76 a dargestellten Plasmazelle vergleichen, so ist man meiner Ansicht nach unter den gegebenen Umständen gezwungen, auf eine sekundäre Bacilleninvasion in Fig. 76 b zurückzugreifen. Die betr. Zelle ist sowohl in der Form, wie auch darin, dass sie an dem einen Pol noch einen Rest dunkelgefärbten krümeligen Protoplasmas enthält, der Plasmazelle in Fig. 76 a so ähnlich, dass man an ihrer ursprünglichen Plasmazellennatur nicht zweifeln darf. Da nun die unveränderten Plasmazellen

[1]) l. c.

[2]) Vergl. ausser v. MARSCHALKÓ auch KOCH l. c., BAUMGARTEN l. c.

Bacillen oder Bacillenderivate nicht aufweisen, so muss die Bacilleninvasion hier sekundär erfolgt sein. —

Welche Rolle spielen nun die Bacillen hinsichtlich der Ausbildung und der weiteren Schicksale der Plasmazellen? Bevor ich die letzteren im normalen Gewebe gefunden und bevor ich v. MARSCHALKÓ's Arbeit kennen gelernt hatte, war ich der Ansicht, dass ihr Auftreten an das Vorhandensein von Tuberkelbacillen im Gewebe gebunden sei. In Folge der mitgetheilten Erfahrungen müssen wir uns indesen vorstellen, dass ebensowohl andere Einflüsse wie in besonderem Masse das tuberkulöse Gift die betreffende Modifikation bei gewissen Zellen, vor Allem bei den Leukocyten und unter diesen wieder namentlich bei den Lymphocyten hervorruft. Dass diese Modifikation zunächst eine in dem obigen Sinne progressive ist, dass ein principieller Unterschied zwischen Plasmazellen und den in mitotischer Vermehrung befindlichen präexistenten Zellen (inkl. Leukocyten) nicht existirt, dafür spricht hier von Neuem das analoge Verhalten den Bacillen gegenüber, die in beiden Fällen gemeinhin fehlen. Dieser Umstand spricht des Weiteren dafür, dass die Lymphocyten, die gleichfalls Bacillen vermissen lassen, gemäss unserer früheren Behauptung das Hauptkontingent der Plasmazellen stellen, womit gewiss nicht ausgeschlossen ist, dass auch Zellen die mitunter Bacillen enthalten, wie die grosskernigen Leukocyten, zu Plasmazellen werden können. Dem primären progressiven folgt, nach unserer Vorstellung vermuthlich sehr bald durch die gleichen Einflüsse, das sekundäre Stadium, welches mit dem Verlust des einen Tochterkerns und mit voller Ausbildung der Plasmazelle endigt, und dessen Bedeutung für die Zelle dahingestellt bleiben mag. Dann aber tritt, und zwar allem Anschein nach nur in Folge der Umspülung mit tuberkulösen Giftstoffen, eine endgiltige Degeneration ein, welche ebenso wie aus anderen Zellen, so auch aus den Plasmazellen, Epithelioidzellen werden lässt. In diesem Stadium werden Bacillen oder deren Derivate gegebenen Falls aufgenommen. Der Grund, weshalb es nicht vorher geschieht, entzieht sich vorläufig völlig unserer Erkenntniss.

Ich bin somit hinsichtlich der Epithelioidzellenbildung aus Plasmazellen allerdings unter total anderen Prämissen und, wie ich hoffe, unter etwas ausgiebigerer Begründung zu einem Resultat gekommen, das mit UNNA's Ansicht über die späteren Schicksale der Plasmazellen zum Theil übereinstimmt. UNNA schreibt:[1]) „Entweder degeneriren[2]) die Plasmazellen direkt zu den central gelegenen Zellen des Lupusknötchens (Epithelioidzellen) oder sie machen vorher noch einen

[1]) Nr. 227 S. 305.

[2]) Die Degeneration soll der „trüben Schwellung" VIRCHOW's am nächsten verwandt sein und unter die übrigen Degenerationsformen nicht eingereiht werden dürfen.

intensiven Proliferationsprocess durch." Wenn ich von dem Proliferationsprocess absehe, der, soweit es sich um mitotische Theilung handelt, gerade im Beginn der Plasmazellenbildung gewöhnlich vermisst und wenn er vorhanden, von mir in anderem Sinne verstanden wird, so befinde ich mich, wie gesagt, mit UNNA in Uebereinstimmung. Meine Auffassung der Sachlage unterscheidet sich indessen von der UNNA'schen insofern sehr wesentlich, als ich die Plasmazellen jedenfalls zum Theil, vermuthlich zum grösseren Theil, mit v. MARSCHALKÓ von Leukocyten ableite und sie weder für eine besondere Zellgattung,[1]) noch für die allein hier in Betracht kommenden Elemente halte. Nach meiner Erfahrung muss ich vielmehr annehmen, dass die Epithelioidzellen theils von histiogenen, theils von echten hämatogenen Wanderzellen abstammen und aus diesen durch einen Degenerationsvorgang entstehen. Unter den hämatogenen Wanderzellen, vornehmlich den Lymphocyten aber auch den übrigen Leukocyten, erfahren viele, bevor sie zu Epithelioidzellen werden, eine Modifikation, welche es uns ermöglicht, die auch anderweit ziemlich sicher festzustellende Betheiligung der Leukocyten an der Bildung der Epithelioidzellen zu erkennen. Diese Modifikation hat dazu geführt, eine besondere Zellenkategorie als Plasmazellen von den übrigen völlig abzusondern, jedoch vermuthlich mit Unrecht deshalb, weil die Plasmazellen, obwohl sie zum grösseren Theil beinahe mit Sicherheit von Leukocyten abgeleitet werden können, bisweilen von den schon längst bekannten histiogenen jüngeren Granulationszellen mit dunkelgefärbtem Protoplasma nicht unterschieden werden können. Es geht daraus hervor, dass ein principieller Unterschied zwischen histiogenen und hämatogenen Wanderzellen nicht besteht, dass beide in gleicher Weise progressiver Umwandlung fähig sind, eine Anschauung, die auch mit der theoretischen Ueberlegung übereinstimmt und durch verschiedene Beobachtungen anderer Art gestützt wird. In wie weit erstere, in wie weit letztere vorwiegend thätig gewesen sind, lässt sich im Einzelfalle naturgemäss kaum sagen — nur so viel lässt sich wohl behaupten, dass in unseren Objekten den hämatogenen Wanderzellen eine sehr bedeutsame Wirkungssphäre zuzuschreiben ist. Unser Resultat, das wir auf weiten mühsamen Umwegen erreicht haben, stimmt auf das Schönste mit dem von ARNOLD[2]) neuerdings experimentell erbrachten und trotz erhobener

[1]) Damit fällt auch der Ausdruck „Plasmom".
[2]) Nr. 94.

Einwände[1]) unanfechtbaren Beweise überein, dass beim Kaltblüter die Leukocyten einer progressiven Entwicklung fähig sind. Es steht zu hoffen, dass demnächst auch beim Warmblüter das Experiment in gleichem Sinne entscheidet.

Eine Zusammenfassung des vorstehenden Abschnittes ergibt Folgendes:

Die von Anbeginn an zahlreich in unseren Objekten vorhandenen kleinen mehrkernigen Wanderzellen stammen jedenfalls zum grössten Theil aus den Gefässen und sind den dort zu findenden polynukleären Leukocyten gleichzusetzen. Wie diese entstehen sie vermuthlich aus grosskernigen Leukocyten — doch ist es zum mindesten zweifelhaft, ob die in diesem Sinne erfolgende Umwandlung der letzteren nur als Degenerationserscheinung aufzufassen ist, und ob nicht auch die mehrkernigen Wanderzellen beim Säugethier zum Theil progressiver Entwicklung fähig sind. Ein anderer Theil geht sicher zu Grunde, ein dritter wandert vermuthlich in die Gefässe zurück.

Die Rundzellen, die erst vom 3. bis 4. Tage an zahlreicher auftreten, sind jedenfalls zum grössten Theil aus der Gefässbahn ausgewanderte Lymphocyten. Gleich diesen entstehen sie vermuthlich aus grosskernigen Leukocyten und Uebergangsformen durch direkte (progressive) und indirekte Theilung. Anscheinend bildet sich ein Theil von ihnen auch ausserhalb der Gefässbahn in derselben Weise. Ob auch fixe Gewebszellen und die eben besprochenen mehrkernigen Wanderzellen zu ihrer Entstehung beitragen, muss fraglich bleiben. Die Rundzellen sind durchaus lebenskräftige und weiterer Entwicklung fähige Elemente.

Die Konfiguration der eosinophilen Wanderzellen unserer Objekte entspricht insofern nicht der landläufigen Schilderung, als dieselbe theils derjenigen der Lymphocyten, theils der der grosskernigen Leukocyten und sog. Uebergangsformen analog ist. Mastzellen wurden in den Eierstöcken sehr spärlich, hauptsächlich nur in anderen Organen, gefunden; sie enthalten anscheinend einzig γ-Granulationen, entstehen aus den mononukleären Leukocyten und Uebergangsformen und gehen in grosser Zahl zu Grunde.

Die grösseren Granulationszellen unserer Objekte lassen sich der Uebersichtlichkeit halber eintheilen:

α) in zerstreut liegende, im Gewebe unregelmässig vertheilte;

β) in herdförmig abgegrenzte Granulationszellen.

Die Gruppe α) zerfällt wieder in:

1) bei Methylenblau oder Thioninfärbung wenig oder kaum gefärbte;

---

[1]) Reinke Nr. 201, Zahn Nr. 246.

2) solche, bei denen das Gegentheil der Fall ist = Plasmazellen.

Gruppe $\alpha 1$ stammt höchstwahrscheinlich zum Theil von Leukocyten, vornehmlich den mononukleären, zum Theil von fixen Gewebszellen ab. Für eine Betheiligung der ersteren an ihrer Bildung sprechen die zahlreich in Gefässleukocyten beobachteten progressiven Veränderungen (Wachsthum, indirekte Theilung, Riesenzellenbildung im Gefäss), Befunde, welche neben anderen Beobachtungen geeignet sind, die gegen eine derartige Auffassung erhobenen Einwände zu entkräften. Für eine Betheiligung fixer Zellen sprechen im Hinblick auf anderweitige Erfahrungen die wahrgenommenen Proliferationsvorgänge. Im Eierstock entstehen histiogene Granulationszellen vermuthlich nur aus den Zellen des interstitiellen Bindegewebes, den Zellen der Follikeltheca, und, jedoch nach unserer Erfahrung viel spärlicher, aus Gefässendothelien. Eizellen und Follikelepithelien erleiden dagegen ebenso wie das Keimepithel, die Mark- und Luteinzellen ausschliesslich eine Zerstörung. Im Ligamentgewebe kommen ausser den Bindegewebszellen und Gefässendothelien, noch die Peritonealendothelien, nicht dagegen die Fettzellen und Muskelzellen in Betracht, welch letztere auch im Uterus keine Rolle spielen. Ob das Tubenepithel sich durch Wucherungsvorgänge betheiligt, konnte nicht entschieden werden, dagegen ist seine Betheiligung durch Mobilisirung ebenso wie beim Keimepithel und Peritonealendothel nicht ausser dem Bereich der Möglichkeit. Ueber das Uterusepithel konnten noch keine zureichenden Erfahrungen gesammelt werden.

In unseren Objekten sind zahlreich — Gruppe $\alpha 2$ — typische Unna'sche Plasmazellen vorhanden, die fast mit Sicherheit von Rundzellen, vulgo Lymphocyten, abgeleitet werden können. Ausser ihnen begegnen wir solchen Plasmazellen, die von den grosskernigen Leukocyten stammen und identisch sind mit Hodara's Pseudoplasmazellen. Die nur durch den verschiedenen Kern anfänglich differenten Elemente finden sich in vielen Objekten promiscue und sind dann unter Umständen von jungen, in mitotischer Fortpflanzung begriffenen histiogenen Elementen nicht zu unterscheiden. Daraus ergibt sich mit grosser Wahrscheinlichkeit, dass die Plasmazellen keine Zellen sui generis darstellen. Ihr Auftreten scheint vielmehr nur der Ausdruck dafür zu sein, dass auch die Leukocyten, im weitesten Sinne des Wortes fortpflanzungsfähige Elemente sind, und dass zwischen hämatogenen und histiogenen Granulationszellen kein principieller Unterschied besteht. Für die Richtigkeit dieser Anschauung sprechen weiter Beobachtungen, welche vermuthen lassen, dass die Lücke in vielen Plasmazellen durch den Verlust eines durch voraufgegangene mitotische Theilung gebildeten Kerns entsteht, dessen Chromatin in den Zellleib austritt und diesen dunkel färbt. Für die Richtigkeit dieser

Anschauung und die theilweise Abstammung der Plasmazellen von Lymphocyten lässt sich endlich auch bis zu einem gewissen Grade das Fehlen der Bacillen in den Plasmazellen insofern verwerthen, als auch in den mitotischen fixen Zellen, ebenso wie in den Lymphocyten, solche gemeinhin vermisst werden.

Die Epithelioidzellen — Gruppe β — entstehen theils aus Gruppe $\alpha 1$, theils aus Gruppe $\alpha 2$, also aus Plasmazellen, sind somit zum Theil leukocytärer Herkunft. Für ihre Abstammung aus Plasmazellen sprechen vor Allem die zu beobachtenden Uebergänge zwischen beiden Zellkategorien. Die von mancher Seite erhobenen Einwände lassen sich widerlegen; auch der Umstand, dass Bacillen in den als solchen ohne Weiteres kenntlichen Plasmazellen fehlen, während sie in vielen Epithelioidzellen vorhanden sind, ist nicht im Stande, die vorerwähnte Ansicht zu erschüttern. Das Fehlen der Bacillen in mitotischen Zellen lässt den Schluss zu, dass viele bacillenhaltige Epithelioidzellen ihre Bacillen erst als solche erhalten d. h. nachträglich aufgenommen haben. Wir dürfen demgemäss voraussetzen, dass auch die Plasmazellen, welche vermuthlich durch die dauernde Umspülung mit bacillärem Gift zu Epithelioidzellen degeneriren, wie sie durch dasselbe, nur weniger koncentrirte Gift anfänglich aus Leukocyten entstanden sind, später Bacillen aufzunehmen vermögen. Diese Voraussetzung wird durch die Beobachtung gestützt.

e) Die grösseren mehrkernigen Zellen und die Riesenzellen.

Krompecher [1]) hat vor Kurzem wiederum darauf aufmerksam gemacht, dass in der Litteratur, besonders neuerdings die Ausdrücke „mehrkernige Zellen“ und „Riesenzellen“ ununterschiedlich gebraucht würden, während viele kleine Zellen, z. B. zahlreiche Leukocyten, thatsächlich mehrkernig und recht grosse Zellen einkernig sein könnten. Auch meine Objekte illustriren die Richtigkeit dieser Angabe insofern auf das Vollkommenste, als auch in ihnen wiederholt sehr grosse einkernige Leukocyten und Granulationszellen gefunden werden (vergl. Fig. 74 u. a.), die auf den Namen „Riesenzelle“ Anspruch erheben dürfen. Wir werden ihre Entstehung wohl ungezwungen auf einfaches, z. Th. unregelmässiges Wachsthum von Zelle und Kern resp. sekundäre Theilungserscheinungen in letzterem zurückzuführen haben. Dafür dass hier etwa nach erfolgter Invagination [2]) einer Zelle in die andere nicht nur das Protoplasma, sondern auch der Kern der invaginirten Zelle mit demjenigen der invaginirenden

[1]) Nr. 167.
[2]) Siehe unten.

verschmolzen ist, ein Vorgang, dem Löwit [1]) das Wort geredet hat, fehlen alle Anhaltspunkte. Niemals waren hier Zellgrenzen oder Aehnliches zu erkennen; nach den meisten Autoren ist überdies eine derartige Assimilation nicht gerade wahrscheinlich. — Manche der einkernigen grossen Zellen geben insofern zu Täuschungen Anlass, als es sich nur um eine scheinbare Einkernigkeit handelt. Hierher ist Fig. 26b zu rechnen. Wenn schon die Kleinheit des einen vorhandenen Kerns dafür spricht, dass es sich nicht um eine einfach gewachsene einkernige Granulationszelle handelt, so lässt sich aus den (in der Fig. nicht gut wiedergegebenen) Lücken des Protoplasmas, die bisweilen Kernform besitzen, sowie aus der Protoplasmabeschaffenheit einer benachbarten grösseren Riesenzelle (Fig. 26a) mit ziemlicher Sicherheit feststellen, dass hier Kerne verloren gegangen sind. Es handelt sich hier somit um eine ursprünglich mehrkernige, wenn auch kleine eigentliche Riesenzelle.

Was die mehrkernigen Zellen betrifft, so haben wir über den Bau derjenigen unter ihnen, welche die Grösse der präexistenten Zellen gar nicht oder nur wenig überschreiten, und die im Allgemeinen nicht mehr als 2 oder 3 Kerne besitzen, oben berichtet. Wir haben uns hier nur mit der Konfiguration der mehrkernigen grösseren Zellen, der eigentlichen Riesenzellen zu beschäftigen.

Eine einheitliche Beschreibung hat mit grossen Schwierigkeiten zu kämpfen, weil kaum zwei einander völlig gleichende Zellen gefunden werden.

Schon die Grösse ist so verschieden, dass man Zellen von dem Umfange einer ausgewachsenen Epitheloidzelle einerseits, und andererseits solche findet, die diese wohl um das 50fache und mehr an Grösse übertreffen.

Die Form der Zellen ist die denkbar mannigfaltigste — sie sind bald oval oder rund, bald polygonal, bald langgestreckt — häufig ganz unregelmässig gestaltet und mit zahlreichen Fortsätzen versehen.

Die Kerne haben in der Mehrzahl der Fälle eine lebhafte, in Thioninpräparaten meist etwas mehr bläuliche Färbung und besitzen ein deutliches Chromatingerüst mit einem oder mehreren Kernkörperchen und mitunter noch ausserdem hervortretenden Chromatinkörnern. In diesem Falle sind die Kerne rund oder rundoval, gewöhnlich gleich gross; sie schwanken in der Grösse zwischen denjenigen kleiner Plasma- und ansgewachsener Epithelioidzellen. Selten sind die runden Kerne so gross, wie in der durch Fig. 22 wiedergegebenen Riesenzelle, selten übertrifft wie dort ein runder Kern die anderen ganz bedeutend an Grösse. Immer ist dann auch die Färbung etwas schwächer und in Thioninpräparaten mehr violett. Häufiger kommt es dagegen vor, dass Riesenzellen

[1]) Nr. 172.

zwischen den kleineren rundlichen Kernen grössere längliche (Fig 73) ev. unregelmässig geformte (Fig. 78b) Kerne oder einzig solche enthalten (Fig. 64 a, Fig. 46). Im letzteren Fall sind dieselben bisweilen ganz auffallend gross, schwach gefärbt und enthalten im Centrum gewöhnlich ein stäbchenförmiges Kernkörperchen (Fig. 46). Die Kerne liegen oft sehr dicht aneinander, doch ist mir nur sehr selten ein wirklicher Zusammenhang derart aufgefallen, dass man an ARNOLD's uninukleäre Myeloplaxen erinnert wurde. Noch ist zu erwähnen, dass, jedoch gleichfalls selten, sich zwischen den geschilderten Kernen kleinere Rundzellen- oder multinukleäre Leukocytenkerne eingeschaltet finden. Mitunter (Fig. 61 b) kommt auch die Einschaltung einer ganzen Zelle der letzteren Gattung vor.

Die Kernanordnung relativ zur Zelle (vergl. die Figg.) ist in den Objekten der früheren Termine ganz unregelmässig; in späterer Zeit, etwa vom 6. Tage ab, übertreffen anscheinend die LANGHANS'schen Riesenzellen die übrigen an Zahl. Die Kerne liegen bei den runden Zellen entweder central oder wandständig oder central und wandständig; bei wandständiger Anordnung ist entweder die ganze Cirkumferenz der Zelle mit Kernen austapezirt, oder ein Theil derselben ist frei. Bei den länglichen und unregelmässig geformten Zellen verhält es sich mutatis mutandis ebenso, oder aber die Kerne liegen polar oder bipolar. Bei polarer Lage ist bisweilen die Anordnung der Kerne eine kreisförmige. Endlich ist nicht selten die ganze Zelle mit Kernen ausgefüllt. [1])

Die Zahl der Kerne schwankt zwischen vier und wohl an hundert — eine Durchschnittszahl ist nicht anzugeben. — Ausser dem seltenen oben erwähnten, an direkte Theilung erinnernden Kernzusammenhang erinnere ich mich, nur ein einziges Mal Theilungsvorgänge in den Kernen wahrgenommen zu haben. Es handelte sich um mehrere Kerne in mitotischer Prophase; leider habe ich die betreffende Riesenzelle später nicht wiederzufinden vermocht.

Nicht selten und gerade zu Beginn der Riesenzellenbildung, d. h. in den früheren Terminen häufiger, stossen wir auf Gruppen von dicht neben einander liegenden Kernen, bei denen ein Protoplasmaleib, resp. eine Begrenzung, überhaupt nicht zu erkennen ist. [2]) Die Umgebung besteht aus einer feinkörnigen oder hyalinen Masse. Solche Bilder finden sich namentlich in der Umgebung der in den Eierstock eingesetzten Röhrchen (Figg. 7b, 49R).

In der Mehrzahl der Fälle (vergl. die Figg.) sind Zellgrenzen vor-

---

[1]) Bei dieser Beschreibung habe ich nach Möglichkeit Irrthümer, die besonders bei Schiefschnitten durch LANGHANS'sche Riesenzellen eintreten können (vergl. JENNY Nr. 152), auszuschliessen gesucht.

[2]) Vergl. KOSTENITSCH und WOLKOW l. c.

handen — doch sind dieselben selten und gewöhnlich nur dann scharf, wenn, wie es in meinen Objekten vorkommt, die Riesenzelle isolirt liegt. Ist sie von Granulationszellen umgeben, so erscheinen diese an den verschiedensten Stellen mit der Riesenzelle zusammengeflossen, so dass letztere nur noch theilweise abgrenzbar ist. Oft besitzt die Riesenzelle zackige Ausläufer, in deren Buchten Granulationszellen liegen, deren Leib wiederum vielfach in den Leib der Riesenzelle übergeht. Mitunter ist jedoch die ganze Riesenzelle oder ein Theil derselben von einem hellen Hof umgeben. Einschnürungen, die durch die ganze Zelle gehen,[1]) habe ich nicht beobachtet.

Der Leib der Riesenzellen verhält sich hinsichtlich der Färbung und sonstigen Beschaffenheit ausserordentlich verschieden. In einer Reihe von Fällen ist er durchweg gefärbt. Die Färbung ist entweder eine lebhafte (etwa wie in Fig. 26 b), das Protoplasma hat eine krümelige Beschaffenheit, ist zusammengeballt — in dem kernlosen Theil, falls ein solcher vorhanden, sind Kernlücken wahrzunehmen, die in ihrer Grösse den sichtbaren Kernen entsprechen; oder die Färbung (Fig. 46 u. a.), ist weniger intensiv, das gleichmässiger gekörnte Protoplasma entspricht in seiner Beschaffenheit demjenigen zahlreicher Granulationszellen resp. Leukocyten (Fig. 39).

In einer 2. Reihe von Fällen — und zwar überwiegt dieser Typus etwa vom 6.—8. Tage an und es handelt sich meist um grössere Riesenzellen — finden wir den kernfreien Theil anders geartet, während der kernhaltige die eben geschilderte Beschaffenheit bewahrt. Der kernfreie Theil erscheint fast völlig farblos feingekörnt oder homogen; bisweilen ist eine vakuoläre Struktur nachweisbar, manchmal sind Zellgrenzen angedeutet. Zwischen den beiden Reihen sind selbstverständlich zahlreiche Uebergänge vorhanden. —

In dem kernfreien Abschnitt sind die verschiedenartigsten Gebilde eingeschlossen, die nicht selten diesen Abschnitt ganz ausfüllen.

Wir finden darin sehr häufig Chromatinpartikel (Figg. 61 a, 78 b), die Kerne von polynukleären Leukocyten (Fig. 73) oder deren Derivate — in Thioninpräparaten kenntlich an der grünlich-blauen Färbung — Rundzellenkerne, rothe Blutkörperchen oder deren Reste. Dann stossen wir auf Haare (Fig. 65), auf Gebilde, die sich wie zusammengeklappte Eizonen ausnehmen (Fig. 78 a), seltener auf Pflanzenzellen und Bindegewebsfasern. Endlich, und am häufigsten liegen darin Gebilde (Figg. 61a und b, 69, 73) die in gewöhnlich gefärbten Schnitten als körnig schollige Massen und Tropfen erscheinen, bei specifischer Färbung indessen sich als Bacillenkolonien, resp. bacillär

[1]) Vergl. Metschnikoff Nr. 179, Stschastny l. c.

zerstörtes Gewebe dokumentiren.[1]) Fast immer enthalten diese Massen noch einzelne als solche kenntliche Bacillen (vergl. die Figg.). Bei den kleineren Riesenzellen fehlen letztere häufiger als bei den grösseren. In den innerhalb der Follikelhöhle oder der Eizona sich vorfindenden Riesenzellen fehlen intakte Bacillen stets.

Die Zahl der Riesenzellen wechselt in den verschiedenen Objekten sehr bedeutend und ist nur cum grano salis abhängig von dem Termin der Tödtung (vergl. oben Abschnitt II). Im Allgemeinen nimmt sie jedoch zu mit dem grösseren zeitlichen Abstand vom Impfungstermin und erreicht beim Kaninchen Nr. 18 links (5 Wochen nach der Impfung) den Kulminationspunkt. Während in Tube und Uterus[2]) besonders im letzteren, nur spärliche Exemplare vorhanden waren, ist die Zahl besonders im Ligamentgewebe, aber auch im Eierstock eine abundante. In letzterem Organ liegen sie recht häufig, und zwar bisweilen isolirt, innerhalb zweifelloser Eizonen (Figg. 21, 24, 41). Im Ligament kommt es, wenn auch selten, vor, dass sie von einem ringförmig gestalteten Haar umgeben sind.

Wenden wir uns der Bildungsweise der Riesenzellen zu, so möchte ich an die Spitze meiner Ausführungen, die nur einen Beitrag zur Klärung liefern wollen, den folgenden Ausspruch Arnold's[3]) stellen: „Es darf aus Erfahrungen an diesem oder jenem Objekt nicht die Berechtigung zu einem abschliessenden Urtheil in einer so umfangreichen und schwierigen, normale und pathologische Verhältnisse umfassenden Frage abgeleitet werden." In der That, wenn irgendwo, so gilt es hier, sich vor Verallgemeinerung von Befunden zu hüten. Die Verallgemeinerung eines Bildungsmodus erscheint mir schon deshalb nicht zulässig, weil offenbar in denselben Objekten verschiedene Bildungsmodi in Betracht kommen können, die vielleicht eine Erklärung für das in der Riesenzellenlitteratur herrschende quot capita tot sententiae zu geben im Stande sind. Derartige Verschiedenheiten scheinen auch in meinen Objekten obzuwalten.

Mehrkernige Zellen und Riesenzellen können entstehen[4]): 1. durch wiederholte gleich- oder ungleichzeitige Theilung eines Kerns bei ausbleibender Zelltheilung; 2. durch Konfluenz einkerniger Zellen;

---

[1]) Vergl. oben das 2. Kapitel.

[2]) Hinsichtlich der übrigen Organe vergl. oben S. 43 f.

[3]) Nr. 94 S. 527.

[4]) Vergl. Krompecher Nr. 167. Kr. rechnet noch die amöboiden Kernbewegungen und die sog. Simulation hierher. Hinsichtlich ersterer sind hier Angaben nicht zu machen — letztere gehört meiner Ansicht nach nicht hierher, da es sich eben nicht um eine wirkliche Riesenzelle handelt, sondern nur eine solche vorgetäuscht wird. Es soll daher erst später davon die Rede sein (S. 117 f).

3. durch Invagination mehrerer Zellen in einander, wobei mindestens die eine Zelle amöboide Fähigkeiten besitzen muss.

Es unterliegt wohl keinem Zweifel mehr, dass durch Theilung in dem eben genannten Sinne mehrkernige Zellen entstehen können. Dafür bürgen die zahlreich in der Litteratur niedergelegten Beobachtungen, dafür bürgen auch meine oben angeführten Befunde. Es schliesst sich aber gleich die weitere Frage an, welche der verschiedenen Arten der Kerntheilung, ob eine allein, ob alle in Betracht kommen, ob nicht vielleicht mehrere sich kombiniren.

Auf Grund meiner Befunde muss a priori die Möglichkeit eingeräumt werden, dass thatsächlich alle verschiedenen Arten der Kerntheilung, zum Theil kombinirt, in Aktion treten. Wie später noch genauer zu erläutern sein wird, kommt in unseren Objekten, ausser typischer mitotischer Zweitheilung, mitotische Mehrtheilung, der in neuester Zeit in gewissen Objekten die Hauptrolle zugesprochen wird,[1]) ferner allem Anschein nach die indirekte Fragmentirung Arnold's, endlich in ausgedehntestem Masse direkte Kerntheilung vor; ja es lässt sich sogar feststellen, dass letztere bisweilen mit mitotischer Theilung vereint auftritt.[2]) Wenn ich die fertigen Riesenzellen auf diesen Punkt prüfe, so erscheint mir die Wirksamkeit der gewöhnlichen mitotischen Zweitheilung, wenn auch nicht ausgeschlossen, so doch am wenigsten plausibel aus folgenden Gründen:

1. Im Ganzen nur recht selten finden sich wie in Fig. 26b mitotische Zellen in der nächsten Umgebung der Riesenzelle. Es gilt das für die früheren Termine ebenso wie für die späteren.

2. In den zahllosen untersuchten Riesenzellen habe ich nur ein einziges Mal mitotische Kerne gesehen und zwar Prophasen. Anaphasen fehlten und sind, soviel ich weiss, auch von den neueren Untersuchern[3]) bei Fremdkörper- und tuberkulösen Riesenzellen bisher nicht gefunden worden. Denken wir uns die Riesenzelle durch Konfluenz einkerniger Zellen entstanden oder vergrössert, so ist überdies der Befund mitotischer Kerne nicht beweisend.

3. Das Lageverhältniss der Kerne zu einander, die sich häufig so dicht berühren, dass man an die oben geschilderten Verhältnisse bei zahlreichen Granulationszellen erinnert wird, endlich der Zusammenhang mancher Kerne spricht unzweifelhaft mehr für eine direkte Theilung, deren Bedeutung ausser von Metschnikoff[4]) und Stschastny[5]) auch von verschiedenen der neuesten Autoren (bei tuberkulösen Riesenzellen

---

[1]) v. Kostanecki Nr. 160.
[2]) Vergl. das 5. Kapitel.
[3]) Manasse Nr. 173 u. A.
[4]) Nr. 179.
[5]) l. c.

von KOSTENITSCH und WOLKOW,[1]) bei Fremdkörperriesenzellen von v. BÜNGNER[2]) eingehender gewürdigt worden ist. Ob dieser direkten Theilung bisweilen eine schnell verlaufende und deshalb der Wahrnehmung nicht zugängliche mitotische Theilung folgt, entzieht sich vollkommen der Beurtheilung. Theoretisch erscheint diese Kombination deshalb besonders plausibel, da auf solche Weise in kürzester Frist grössere mehrkernige Zellen geschaffen werden können. Doch ist nicht ausser Acht zu lassen, dass, ebenso wie bei der mitotischen Mehrtheilung, eine nachfolgende Zelltheilung gewiss nicht sicher ausgeschlossen werden kann.

4. Unsere Erfahrungen über das Verhalten der Bacillen in den Granulationszellen sprechen endlich gleichfalls insofern in demselben Sinne, als die Zellen mit intakten mitotischen Kernen Bacillen oder Bacillenderivate nicht erkennen liessen. Dabei ist allerdings die Möglichkeit zu berücksichtigen, dass manche kleinere Riesenzellen, resp. grosse mehrkernige Zellen, bei denen Bacillen oder Bacillenderivate fehlen, vielleicht ohne direkte Betheiligung von Bacillen entstanden sind, bei welchem Vorgang dann alle verschiedenen obengenannten Theilungsarten in Funktion treten könnten. Indessen ist diese Vorstellung wenig wahrscheinlich, da immerhin die Mehrzahl auch dieser Zellen Bacillen oder deren Derivate enthält und da auch in denjenigen, in welchen sie fehlen, doch früher solche vorhanden gewesen sein können. Ich glaube, dass gerade die Konfluenzhypothese die Erklärung gibt, warum in manchen Riesenzellen die Bacillen fehlen.

Fragen wir uns nun, ob wir Beobachtungen anzuführen haben, welche für eine solche Konfluenz von Zellen sprechen, so ist zunächst auf Bilder, wie sie durch die Figg. 21, 24, 46 u. a. dargestellt sind, zu verweisen. Wir finden, und zwar sehr häufig, mehrere theils ein-, theils mehrkernige Zellen derart an einander gelagert, dass sie streckenweise getrennt, streckenweise verschmolzen erscheinen. Häufig ist nur eine deutliche Grenzlinie, aber kein Zwischenraum mehr zu erkennen. Mitunter liegt eine röthlich homogene Substanz dazwischen, in der man bacillär zerstörtes zelliges Material zu erkennen glaubt. In ganz ähnlicher Weise gehen (s. Fig. 69 u. a.) die einer grossen Riesenzelle benachbarten Granulationszellen in dieser auf. In demselben Sinne können die in dem kernfreien Theil der Riesenzelle bisweilen sichtbaren Zellgrenzen gedeutet werden, ferner ist das Vorhandensein einzelner, öfters isolirt liegender grosser Kerne zwischen den kleinen (Figg. 73, 78 b) jedenfalls leichter durch Konfluenz zu erklären. Endlich gehören hierher Bilder, wie Figur 7 b und 49 R. sie darstellen, in denen zum Theil dicht und oft zahlreich aneinandergelagerte Kerne inmitten einer feinkörnigen oder

[1]) l. c.
[2]) l. c.

homogenen Substanz liegen. Es handelt sich in diesen Fällen zumeist, wie z. B. in Fig. 49, um die nächste Umgebung des Röhrchens. Ob die, nicht selten zwischen den Plasmazellen sich ausspannenden protoplasmatischen Verbindungsbrücken gleichfalls hier in Betracht zu ziehen sind, muss dahingestellt bleiben. Im Hinblick darauf, dass die erwähnte breite Aneinanderlagerung der Zellen hier fehlt, ist mir indessen eine solche Auffassung nicht wahrscheinlich. Ich möchte den Verbindungsbrücken eher eine andere Bedeutung zusprechen.[1])

Wenn wir endlich die dritte und letzte Möglichkeit, die Invagination von Zellen, ins Auge fassen, so ist deren ehemaliger Hauptverfechter, ZIEGLER,[2]) wohl heutzutage endgiltig davon zurückgekommen, wenigstens soweit es sich um die Bildung grosser Riesenzellen nach diesem Modus handelt. Dass die Invagination vorkommt, daran ist wohl nicht zu zweifeln und auch einige meiner Bilder (Fig. 61b) sprechen für einen solchen Vorgang. Es fragt sich dabei aber immer noch, ob wirklich eine Assimilation des Protoplasmas der invaginirten Zelle erfolgt, ob dieselbe nicht viel mehr zu Grunde geht. Jedenfalls lassen die s. Z. von ZIEGLER für die Invagination angeführten Beweise, vor Allem der umgebende helle Hof,[3]) auch eine andere Erklärung zu. Ein Punkt ist hier ausserdem noch zu betonen. Der Befund von in die Riesenzelle invaginirten Zellen, Zellkernen oder Chromatinpartikeln ist vielfach mit als Beweis dafür betrachtet worden, dass die Riesenzelle ein aktiv bewegliches Gebilde sei, das die betreffenden Körper gefressen habe. Wenn auch keinen Augenblick bezweifelt werden soll, dass es solche Riesenzellen gibt, so erscheint mir doch diese Beweisführung deshalb hinfällig, weil die betreffenden Zellen ebensogut ihrerseits aktiv in die Riesenzelle eingewandert und dort zerfallen sein können. Aus verschiedenen Gründen[3]) scheint mir diese Möglichkeit für die grossen Riesenzellen meiner Objekte eher zuzutreffen. —

Da nach wohl allgemein giltiger Ansicht somit die Invagination im ursprünglichen Sinne ZIEGLERS ausser Betracht bleiben darf, so haben wir uns im Folgenden nur zwischen Theilung und Konfluenz zu entscheiden oder gegebenen Falls beiden Entstehungsarten Geltung zuzuschreiben. —

Gegen die Konfluenzhypothese ist seit alters her vor Allem immer wieder der Einwand erhoben worden,[4]) dass die Verschmelzung lebender Zellen nicht beobachtet worden sei. Inzwischen haben sich indessen die Erfahrungen gemehrt, welche darauf deuten, dass unter gewissen pathologischen Umständen eine solche Verschmelzung möglich erscheint.

---

[1]) Vergl. das 4. Kapitel.
[2]) Nr. 243. Vergl. auch KROMPECHER l. c., STROEBE ebenda u. A.
[3]) Vergl. unten.
[4]) Vergl. BAUMGARTEN Nr. 99, WEIGERT Nr. 237.

So berichtet FRIEDLAENDER [1]) über eine Verschmelzung von Zellen bei Vagusdurchschneidung und Fremdkörperpneumonie, MARCHAND [2]) über eine solche bei Netzhautablösung. Unter den neueren Autoren sind denn auch eine ganze Reihe [3]) für eine Mitwirkung dieses Vorgangs bei der Riesenzellenbildung eingetreten. Mich dünkt, der eben angeführte Einwand ist deshalb nicht durchaus stichhaltig, weil wir es sowohl bei Fremdkörper- wie bei tuberkulösen Riesenzellen schwerlich mit ganz normalen, vielmehr mit geschädigten Zellen zu thun haben. Hinsichtlich der letzteren weisen sogar, wie wir gesehen haben, meine Beobachtungen ganz direkt auf eine Schädigung, auf eine partielle Zerstörung der Zellen hin und dass bei solchen Zellen eine Verschmelzung gewiss nicht undenkbar ist, darauf hat auch WEIGERT [4]) schon aufmerksam gemacht. Aber noch mehr: wenn es sich bei den röthlichen, zwischen 2 nicht mehr völlig zu trennenden Zellen wahrgenommenen Massen wirklich um bacillär zerstörtes zelliges Material handelt, wenn wir uns vorstellen, dass hier in Folge der Bacillenwirkung ein Flüssigkeitserguss zwischen 2 Zellen stattgefunden hat, [5]) so liegt gewiss der Gedanke nahe, dass durch die Umspülung mit einer solchen Flüssigkeit die beiden Zellen (ev. nach vorangegangener Kerntheilung) zunächst geschädigt und dann zusammengebacken werden. Es wird auch hier wieder vermuthlich auf die Koncentration der in der Flüssigkeit enthaltenen Giftstoffe viel ankommen. In anderen Fällen, z. B. bei Riesenzellen in der nächsten Umgebung der Röhrchen (Fig. 49 R), mag übrigens ausserdem ein Lymphergusss mit im Spiel sein. Ich war sehr erfreut, nachdem ich mir die Sache in dieser Weise zurechtgelegt hatte, bei KOSTENITSCH und WOLKOW [6]) eine ähnliche Anschauung ausgesprochen zu finden. Die genannten Autoren machen gleichfalls Exsudationsprocesse für die Entstehung der Riesenzellen verantwortlich. Ich habe oben auseinandergesetzt, aus welchem Grunde solche Processe in unseren Objekten eine grosse Rolle spielen und werde später auf die von KOSTENITSCH und WOLKOW in dieser Hinsicht erhobenen Befunde noch näher eingehen. Hier sei nur noch hinzugefügt, dass es sich bei der auch von BAUMGARTEN beschriebenen, im Stadium der Verkäsung eintretenden Aneinanderlagerung und Verschmelzung von Zellen (Fig. 70), vielleicht im Gegensatz zu des genannten Autors Ansicht, um keinen principiell anderen Vorgang handelt, wie bei der supponirten Riesenzellenbildung. Ich schliesse das einmal aus der früher erwähnten und noch näher zu erörternden Einheitlichkeit des durch die Bacillen

[1]) Siehe bei F. MARCHAND Nr. 182.
[2]) Ebenda.
[3]) MARCHAND l. c., KRÜCKMANN Nr. 156, MANASSE Nr. 173.
[4]) l. c.
[5]) Vergl. oben S. 55 ff.
[6]) Nr. 164.

hervorgerufenen Zerstörungsvorgangs, weiter aber aus der morphologischen Gesamtbildung der Fig. 70, die aus der peripherischen Zone eines Käseherdes stammt. Wenn wir uns die Riesenzellen, deren Protoplasma ebenso wie manche ihrer in verschiedener Zahl vorhandenen Kerne wenig gefärbt ist, in ein- oder mehrkernige Granulationszellen verwandelt denken, wenn wir uns das eigentliche central gelegene wanderzellenhaltige und gegen die Riesenzellen nicht überall scharf abgesetzte Zerstörungsgebiet verkleinert denken, so entsteht ein Gebilde, dessen sprechende Aehnlichkeit mit zahlreichen unserer LANGHANS'schen Riesenzellen wohl schwerlich geleugnet werden kann.

Ein weiterer, wenigstens früher von BAUMGARTEN gegen die Konfluenzhypothese erhobener Einwand ist der, dass sich das Fehlen der Riesenzellen bei der durch Impftuberkel erzeugten Tuberkulose, im Gegensatz zu ihrem Auftreten bei der durch Perlsuchtmassen hervorgerufenen Erkrankung, nur durch zu starke Reizung des Protoplasmas im ersten Falle erklären lasse. Es soll hier das Protoplasma gleichfalls zur Theilung angeregt werden, die im zweiten Fall ausbleibt. Es ist mir absolut unverständlich, wie WEIGERT, seine Theorie von der durch die Bacillen hervorgerufenen Partialnekrose des Protoplasmas auf die Befunde BAUMGARTEN's anwendend, eine vollkommene Uebereinstimmung mit diesem Autor zu konstatiren in der Lage war. Das Ausbleiben der Riesenzellenbildung bei Anwesenheit zahlreicher Bacillen ist allerdings von beiden Forschern übereinstimmend angegeben worden. Während aber BAUMGARTEN [1]) dieses Fehlen durch lebhafte Zellproliferation erklärt, „die der Kerntheilung jeweilen auf dem Fuss folgt", sagt WEIGERT, [2]) dass in diesem Falle „eine Tödtung der ganzen Zelle, d. h. eine eigentliche Verkäsung", eintritt. Das ist denn doch in der That ein recht wesentlicher Unterschied. In unseren Objekten, in denen es sich in Folge der zahllos vorhandenen Bacillen gewissermassen um eine Impftuberkulose höherer Potenz handelt, sprach, wie wir gesehen haben, die Beobachtung durchaus im Sinne WEIGERT's. Wir können somit diesen Einwand als erledigt betrachten. WEIGERT neigt nun auf Grund seiner Befunde und der darauf basirenden Theorie, deren Verwerthbarkeit für die Konfluenzhypothese er allerdings ausdrücklich betont, [3]) doch mehr dazu, die Entstehung der Riesenzellen durch fortgesetzte Theilung des Kerns einer einkernigen Zelle zu erklären. Es war auch im Hinblick, namentlich auf den ersten der angeführten Einwände, diese Erklärung die näher liegende. Die so häufig konstatirte Lagerung der Bacillen an der Grenze „der Verkäsung," stimmte mit der Theorie, „dass der abgestorbene Protoplasmaklumpen

[1]) Nr. 99 S. 46.
[2]) Nr. 236 S. 601.
[3]) Nr. 237.

die Theilung der ganzen Zelle verhindert", während „im lebenden kernhaltigen Theil sich die Kerne theilen und dass sie umgebende Protoplasma sich vermehrt" überein. Wenn ich auch, wie wir oben gesehen haben, weit entfernt davon bin, die Wirkungssphäre der Theilung, besonders der direkten Theilung, gering zu schätzen, im Gegentheil dieselbe für die Bildung der grossen Langhans'schen Zellen durchaus mit in Anspruch nehme, so kann ich doch gerade diese Deduktion Weigert's als für die Theilung beweisend nicht acceptiren aus folgenden Gründen. Einmal konnten in den Kernen partiell zerstörter Zellen niemals Theilungsfiguren nachgewiesen werden — wir mussten uns etwa vorhandene mehrfache Kerne als vor dem Eintritt der partiellen Zerstörung aus einem Kern entstanden denken.[1]) Zweitens aber ist nach meiner Erfahrung die Lagerung der Bacillen an der Grenze der Verkäsung, auch wenn sie spärlich vorhanden sind, kein konstantes Vorkommniss. Wenn sie auch häufig dort gefunden werden, so begegnet man ihnen in meinen Riesenzellen, nicht seltener an anderen Stellen, vor Allem auch im zerstörten Riesenzellen-Centrum (Fig. 61). Dazu kommt endlich, dass die betr. Bacillenanordnung in vielen Langhans'schen Riesenzellen, falls deren Entstehung gemäss unserer weiter unten geäusserten Ansicht erfolgt, eine ganz andere Bedeutung hat und durch andere Momente hervorgerufen wird.

Baumgarten führt endlich als letzten Einwand gegen die Konfluenzhypothese an, dass man sich mit ihrer Hilfe die Gestaltung der Langhans'schen Riesenzellen nicht erklären könne, sondern schon deswegen gezwungen sei, auf fortgesetzte Kerntheilung in einer Zelle zurückzugreifen. Wir wollen unter diesem Gesichtspunkt unsere Riesenzellen resp. deren Umgebung einer erneuten Prüfung unterziehen. Dabei wird es erforderlich, zwei verschiedene Arten von einander zu sondern, nämlich

1. solche, bei denen ein völlig oder wenigstens derart einheitliches Gebilde vorliegt, dass immerhin die Entstehung aus einer einzigen ursprünglichen Zelle möglich erscheint.

2. solche, die fremden, unmöglich ursprünglich in einer Zelle befindlichen Inhalt besitzend, als ein zusammengesetztes Gebilde imponiren.

In die erste Gruppe gehören zunächst die oben geschilderten Zellen mit lebhaft oder schwächer gefärbtem protoplasmatischem Centrum, das mitunter keine Besonderheiten, mitunter Kernlücken aufweist, endlich, und zwar nicht so selten, einzelne Kerne erkennen lässt. Wenn wir uns in einer durch fortgesetzte Theilung eines Kerns entstandenen und mit Kernen erfüllten runden Riesenzelle nachträglich die centralen Kerne ganz oder theilweise verloren gegangen denken, so kann sehr

[1]) Kapitel 2 S. 57.

wohl die Form der LANGHANS'schen Riesenzelle sich ausbilden. Dass ein solcher Kernverlust bisweilen eintritt, dafür sprechen die oben erwähnten Lücken. Wenn die Lücken fehlen, so ist darum gleichfalls gewiss die entsprechende Entstehung aus einer Zelle nicht ausgeschlossen. Aber es ist m. A. n. in beiden Fällen auch die Konfluenz möglich. Dass das Vorhandensein von Kernlücken kein Gegengrund ist, wird mir um so eher zugegeben werden, als wir ja bei Plasmazellen, deren Protoplasma mit demjenigen der Riesenzellen gerade in solchen Fällen weitgehende Aehnlichkeit besitzt, einen Kernverlust öfters konstatiren zu müssen glaubten. Wenn wir nun, unter Berücksichtigung der oben erwähnten, für eine Konfluenz sprechenden Daten die oft in rundlichen Gruppen dicht zusammenliegenden Plasmazellen mit polar gestelltem ein- oder mehrfachem Kern (Fig. 80), wenn wir kleinere Gruppen von Granulations- und Epithelioidzellen mit derselben Kernanordnung ins Auge fassen und uns verschmolzen denken (vergl. Fig. 57), so ist wohl kaum zweifelhaft, dass auf diese Weise die Form der LANGHANS'schen Riesenzellen gleichfalls entstehen kann. Ja ich muss gestehen, dass es mir leichter wird, mir eine derartige Entstehung vorzustellen, als eine solche durch Theilung eines Zellkerns, da in letzterem Fall a priori vielleicht eher eine polare Anordnung der Kerne zu erwarten wäre. Wenn BAUMGARTEN bei seinen Untersuchungen eine derartige Anordnung der Granulationszellen nicht gefunden hat, so liegt das entweder daran, dass bei ihm thatsächlich Granulationszellen mit polar gelegenem Kern gefehlt haben oder dass er der polaren Kernstellung nicht volle Aufmerksamkeit geschenkt hat.

Wir haben in dieselbe Gruppe weiter Zellen zu rechnen, bei denen es sich möglicherweise gleichfalls um ein ursprünglich einheitliches Gebilde gehandelt hat. Wenn wir z. B. Fig. 79 betrachten, wo wir wandständig und central von Protoplasma umgebene Kerne und dazwischen eine feinkörnige in Thioninpräparaten kaum, in Karbolfuchsin-Methylenblaupräparaten röthlich gefärbte Masse finden, so ist immerhin möglich, dass hier eine sekundäre Zerstörung eines Theils einer ursprünglich einheitlichen protoplasmatischen Zelle eingetreten ist. Es ist aber ebensogut möglich und nach anderen Beobachtungen sogar noch wahrscheinlicher, dass es sich um zwei ursprünglich getrennte Gebilde handelt, wie das der Fall ist bei der zweiten Gruppe.

Wir fanden, wie man sich erinnern wird, weitaus zahlreicher als die ebengeschilderten Riesenzellen solche, die in ihrem völlig kernlosen oder aber auch bisweilen noch kernhaltigen Leib Fremdkörper enthielten; nämlich: (s. d. Figg.) Haare, Pflanzenzellen, Eizonen, Bindegewebsfasern, Bacillenkolonien und die eigenthümlichen rothen, mit Lücken versehenen oder homogenen Gebilde. Diese letzteren, die sich ebenso wie die übrigen Fremdkörper zum grössten Theil sicher

nicht in einer einzigen Zelle befunden haben können, erinnern öfter an bacillär zerstörte Gefässe (Fig. 40), an zerstörte Eidotter (Figg. 21, 41). Hauptsächlich aber handelt es sich, wie oben gezeigt worden ist, um vermuthlich unter der Mitwirkung von Flüssigkeit zerstörte Zellen. Wie sollen wir uns das Verhältniss dieser Fremdkörper zu der Riesenzelle denken? Zunächst ist die Möglichkeit gegeben, dass dieselben von der Riesenzelle vermittelst aktiver Bewegungen des Protoplasmas aufgenommen, d. h. gefressen worden sind. Es ist in der Litteratur vielfach, namentlich bei Fremdkörperriesenzellen, von einer derartigen Aufnahme heterogener Bestandtheile die Rede.[1]) Man hat dafür besonders das Vorhandensein von Pseudopodien bei den Riesenzellen angeführt. Wenn nun unter anderen Umständen, vielleicht auch bei manchen unserer nicht durch Bacillen, sondern durch Fremdkörperwirkung entstandenen Riesenzellen eine derartige aktive Beweglichkeit gewiss möglich erscheint, so glaube ich doch, bei den typisch tuberkulösen, resp. bacillenhaltigen Zellen von dieser Möglichkeit abstrahiren zu sollen, deshalb, weil es einmal unwahrscheinlich ist, dass eine nach dem Obigen partiell nekrotische Zelle noch aktive Bewegungen ausführt, dann, weil, wie KOSTENITSCH und WOLKOW[2]) meiner Ansicht nach treffend hervorgehoben haben, diese vermeintlichen Pseudopodien auch eine andere Deutung zulassen. Bei KOSTENITSCH und WOLKOW[3]) heisst es: „Sous l'action des liquides fixateurs la cellule géante se retracte et se détache des elements environnants et les parties ayant pénétré dans les intervalles de ces derniers prennent la forme d'appendices ramifiés" — und weiter: „Ces mêmes appendices peuvent suggérer l'idée erronée des pseudopodes d'une grande cellule amiboide." Mir scheint in der That, dass für die grossen tuberkulösen Riesenzellen, die überdies in meinen Objekten so häufig mit den umgebenden Granulationszellen theilweise noch zusammenhängen, wirklich amöboide Fortsätze bisher nicht nachgewiesen sind. Durch die Retraktion der Zelle unter dem Einfluss der Härtungsflüssigkeit erklärt sich vielmehr auch ungezwungen der oft vorhandene helle Hof, den ZIEGLER[4]) seiner Zeit als Beweis für einen Invaginationsvorgang, LÜBIMOW[5]) als solchen für die Entstehung der Riesenzellen aus Lymphgefässen verwerthet hat.

Wenn wir nun die aktive Aufnahme ausschliessen, so bleibt uns weiter die Möglichkeit einer allmählichen Umwachsung der fremden Bestandtheile durch die Riesenzelle, ein Modus, wie er seit E. MARCHAND[6]) allgemein angenommen, in neuester Zeit besonders von BAUM-

[1]) Vergl. BAUMGARTEN l. c., SUDAKEWITSCH bei UNNA Nr. 227 u. A.
[2]) l. c.
[3]) l. c. S. 772.
[4]) Nr. 243.
[5]) Nr. 171.
[6]) Nr. 181.

GARTEN [1]) gegenüber KOSTENITSCH und WOLKOW hervorgehoben worden ist. Wenn nun manche Bilder meiner Objekte, wie z. B. Fig. 65, gewiss für eine solche allmähliche Umwachsung sprechen, so ist mir doch zweifelhaft, ob man überall mit einer solchen Annahme auskommt. Wir finden vielfach das eine ganze Bacillenkolonie (Fig. 73), oder Derivate davon (Fig. 69), oder körnige homogene Massen oder zu Grunde gegangene Zellen enthaltende Gebilde so einheitlich — es ist so häufig ganz unmöglich, irgend welche Abgrenzung zwischen den verschiedenen Theilen wahrzunehmen — dass man unwillkürlich an einen Verschmelzungsprocess denkt, der zwischen den unter Flüssigkeitserguss bacillär zu Grunde gegangenen, central liegenden Gewebsbestandtheilen und den meist peripherisch darum angesammelten ein- und mehrkernigen Granulationszellen stattgefunden hat (vergl. Fig. 57), wodurch eine scheinbar einheitliche, mit wandständig angeordneten Kernen versehene LANGHANS'sche Riesenzelle entsteht. [2]) Wir werden im Hinblick auf die obigen Mittheilungen und im Anschluss an KOSTENITSCH und WOLKOW [3]) um so eher an eine solche Verschmelzung denken dürfen, als wir derartigen bacillären Zerstörungscentren schon zu einer Zeit begegnen, in welcher typische LANGHANS'sche Riesenzellen noch fehlen. Auch der Umstand, dass wir in späterer Zeit in dem einen Schnitt durch einen tuberkulösen Herd getrennt liegende Granulationszellen, in dem nächstfolgenden an derselben Stelle eine Riesenzelle finden, scheint mir c. grano salis in unserem Sinne verwerthbar. Bei dieser Gelegenheit ist zu bemerken, dass die Lagerung der Bacillen in solchen Riesenzellen zu Täuschungen Veranlassung geben kann. Wenn z. B. im Centrum zugleich mit den Zellen ein Untergang, nach der Peripherie zu eine Vermehrung erfolgt, so können einzelne Bacillen gewissermassen künstlich an die Grenze der Verkäsung verschoben werden. Es ist das deshalb wichtig, weil dadurch auch solchen Zellen, die, wie die Plasmazellen, ursprünglich keine Bacillen enthalten, die Möglichkeit einer Theilnahme an der Riesenzellenbildung auf alle Fälle offen bleibt, selbst dann, wenn es sich um eine Umwachsung der fremden Bestandteile handelt. Eine sekundäre Aufnahme der Bacillen durch die Riesenzelle ist dagegen, da es sich in diesen Fällen um theilweise zerstörte Gebilde handelt, jedenfalls nicht wahrscheinlich. — Je nachdem welches Gewebe, resp. zu welcher Zeit dasselbe von der Zerstörung überrascht wird, wird der degenerirte Theil der Riesenzelle ein verschiedener sein. Es kann sich um zerstörtes präexistentes Bindegewebe handeln — dafür sprechen auch die vorhandenen Bindegewebs-

---

[1]) Nr. 101, vergl. auch UNNA Nr. 227.

[2]) Vergl. auch YERSIN l. c., dessen Befunde sehr wohl in unserem Sinne verwerthet werden können.

[3]) l. c.

fasern — ferner, wenn die Beobachtung nicht täuscht, um zerstörte Gefässe, um zerstörte Eizellen; am häufigsten kommen jedenfalls zerstörte Granulationszellen in Betracht. KOSTENITSCH und WOLKOW glauben, dass nach der Verschmelzung die Kerne der verschmolzenen Zellen sich vermehren, während das Protoplasma gerade durch die Verschmelzung gehindert werde sich zu theilen. Es scheint mir nicht sehr plausibel, dass in einem, nach unserer Auffassung zusammengesinterten Gebilde noch progressive, vor Allem, wie K. und W. wollen, mitotische Vorgänge stattfinden, ich glaube vielmehr, dass zwar vorher Theilungsvorgänge stattfinden, dass aber nachher, sobald die Verschmelzung erfolgt ist, das Wachsthum, falls ein solches überhaupt eintritt, sich durch Anschmelzung neuer Zellen vollzieht. Dafür, dass, wie K. und W. für ihre Objekte angeben und abbilden, neben Granulationszellen auch präexistente Bindegewebszellen den ursprünglich lebensfähigen Theil bei unseren Objekten abgeben sollten, habe ich keine sicheren Anhaltspunkte gefunden. Wo Riesenzellen in meinen Objekten vorhanden sind, kommen entweder, wie öfters in zerstörten Eiern, Bindegewebszellen gar nicht in Betracht oder es sind, und das ist die Regel, so zahlreiche Granulationszellen da, dass jedenfalls die vornehmliche Betheiligung letzterer zum mindesten viel wahrscheinlicher ist, um so mehr, als sonst auch das relativ frühe Auftreten mancher derartiger LANGHANS'scher Riesenzellen unverständlich wäre. Damit soll natürlich keineswegs die richtige Deutung der KOSTENITSCH, und WOLKOW'schen Befunde in Zweifel gezogen werden.

Noch auf einen Punkt ist hier einzugehen. KROMPECHER [1]) hat neuerdings die sogenannte Simulation, d. h. die Vortäuschung von Riesenzellen durch ein mit Epithel oder Endothel wandständig ausgekleidetes präexistentes Gebilde als „eine kaum ernst zu nehmende" Erscheinung bezeichnet. Betrachten wir uns in unseren Objekten den Querschnitt durch einen Primordial oder etwas grösseren Ei-Follikel; denken wir uns, wie das ja sogar normaler Weise, viel häufiger noch in unseren pathologischen Eierstöcken vorkommt, das Keimbläschen zerstört, den Dotter, dessen Zona meist nicht erkennbar ist (bei noch erhaltenem Epithel), körnig-hyalin umgewandelt, so möchte ich behaupten, dass namentlich bei den Härtungsmethoden, die die Zellgrenzen weniger scharf hervortreten lassen, die Simulation nicht nur ernst zu nehmen ist, sondern dass die Aehnlichkeit zwischen einer solchen eigentlichen Pseudoriesenzelle [2]) und einer wahren Riesenzelle sich beinahe bis zur Ununterscheidbarkeit steigern kann. Ebenso kann es meiner Ansicht nach auch mit Gefässquerschnitten gehen. Man hat sich, in-

[1]) Nr. 167.

[2]) WEIGERT hat für die durch Konfluenz entstanden gedachten Riesenzellen den Namen Pseudoriesenzellen vorgeschlagen.

dem man die Simulation gering schätzte, hauptsächlich auf die Beschaffenheit des kernlosen Theils der Riesenzellen berufen. Wir haben oben gesehen, dass hier die Unterschiede in unseren Objekten nicht selten völlig im Stich lassen, dass sich vielmehr bisweilen eine Aehnlichkeit einstellt, die uns die Mitverwerthung von Dottermassen oder ev. ursprünglichem Gefässinhalt bei der Riesenzellenbildung in Erwägung ziehen liess. Es sind daher die Unterschiede in der Kernform, Kernanordnung und Begrenzung in vielen Fällen die massgebenderen. Sowohl beim Primordial-Follikel wie beim Gefässquerschnitt, welche beiden Gebilde für uns hauptsächlich in Frage kommen, ist, falls Zellgrenzen fehlen, wichtig, dass die Kerne i. A. bedeutend länglicher gestaltet sind, im Gegensatz zu den Riesenzellenkernen in äquatorialer Richtung angeordnet, bei den Gefässen spärlicher sind und dass sie regelmässiger aufeinanderfolgen. Letzterer Umstand ist besonders bei etwas grösseren Follikeln mit zweischichtigem Epithel in Betracht zu ziehen, da hier gleich wie bei noch reicher mit Epithel versehenen Follikeln die Kernanordnung sich mehr der radialen Richtung nähert. Bei diesen letzteren kann übrigens wegen der dicken Epithelschicht ein Zweifel kaum entstehen. — Hinsichtlich der Begrenzung ist hervorzuheben, dass dieselbe bei den Follikeln eine schärfere und gleichfalls regelmässigere ist und dass in der nächsten Umgebung in weitaus der Mehrzahl der Fälle pathologische Veränderungen vermisst werden.

Auf diese Weise gelingt es meist, trotz der weitgehenden Aehnlichkeit zwischen den Gebilden verschiedener Bedeutung Irrthümer zu vermeiden. Ob aus dem epithelhaltigen Follikel, aus dem endothelbekleideten Gefäss durch Verschmelzung des Epithels resp. Endothels thatsächlich eine Riesenzelle werden kann, ein Modus, der bei Gefässen [1]) und Drüsenkanälen [2]) verschiedentlich in Betracht gezogen worden ist, kann ich nicht entscheiden. Es ist vielleicht dagegen anzuführen, dass bei den hier in Betracht kommenden Follikeln und Gefässen in der Regel, allerdings nicht immer eine hochgradige Zerstörung der präexistenten Elemente zu konstatiren war.

Wir sind damit schon in die Erörterung der Frage eingetreten, welche Elemente sich an der Riesenzellenbildung betheiligen. Dass hier vornehmlich die Granulationszellen eine Rolle spielen, dass die unveränderten präexistenten Gewebszellen, [3]) wenn überhaupt, nur nebensächlich in Frage kommen, dürfte einem Zweifel nicht unterliegen. Da wir nun die Granulationszellen theils von präexistenten Gewebszellen, theils von Leukocyten abgeleitet haben, so ist damit eigentlich schon Alles gesagt. Es soll indessen die Betheiligung der

---

[1]) Cornil u. A.
[2]) Arnold Nr. 88, 89.
[3]) Vergl. oben.

hämatogenen Wanderzellen wenn möglich in ein noch helleres Licht gerückt werden. Zwei Faktoren sind es vornehmlich, die hier Berücksichtigung verdienen:

1. die morphologischen Eigenschaften der Riesenzellen,
2. die Veränderungen in den Gefässen, resp. deren Leukocyten.

Ad 1. Wenn auch unbedingt zugegeben werden muss, ja wenn es sogar nach unseren eigenen Erfahrungen höchst wahrscheinlich ist, dass die Produkte der fixen Gewebszellen einerseits und der Leukocyten andererseits schliesslich einander völlig gleichwerthig sein können, so darf hier doch vielleicht der vielfachen Uebereinstimmung zwischen Riesenzellen und notorischen Leukocyten oder fast zweifellosen Leukocytenderivaten gedacht und darin eine Stütze unserer Anschauung gesehen werden.

Da ist nun, was zunächst die Protoplasmabeschaffenheit mancher Riesenzellen betrifft, hervorzuheben, dass man immer wieder von Neuem über die geradezu frappante Aehnlichkeit zwischen dem Protoplasma mancher Riesenzellen und demjenigen der dicht benachbarten, als modificirte Lymphocyten kenntlichen Plasmazellen (Fig. 78a, b und a.) erstaunt ist und an einer identischen Herkunft nicht meint, zweifeln zu dürfen. Dazu kommt weiter, dass auch die Kerne in diesen Riesenzellen vielfach in Form und Beschaffenheit durchaus den nur meist etwas vergrösserten Kernen solcher Plasmazellen entsprechen, sodann, was mir nicht unwichtig erscheint, dass die Riesenzellenkerne fast ganz ausschliesslich (s. oben) in einer für die Entstehung durch direkte Theilung sprechenden Weise zu einander liegen; die direkte Theilung aber spielt jedenfalls bei den Leukocyten resp. Lymphocyten eine grössere Rolle als bei den präexistenten Gewebszellen. Die morphologische Uebereinstimmung zwischen manchen Riesen- und Plasmazellen ist demnach so gross, dass man meint, die Erklärung für die Differenz hinsichtlich ihres Verhaltens gegenüber den Bacillen müsse auf der Hand liegen. Ich hoffe, dass mir die Erklärung[1]) gelungen ist.

Die für eine Entstehung durch direkte Theilung sprechende Lagerung der Kerne gilt in gleicher Weise auch für die mit grösseren Kernen versehenen schwächer gefärbten Riesenzellen. Bei diesen Kernen fällt nun wiederum die grosse Aehnlichkeit mit manchen grossen Leukocytenkernen sofort auf, besonders in Hinsicht auf das sehr grosse stäbchenförmige oder geschwänzte Kernkörperchen in dem sonst schwach gefärbten sehr grossen Kern (vergl. Figg. 39 und 46), ausserdem die bisweilen sehr unregelmässige Gestalt des einen oder anderen Kernes (Fig. 78b), die uns gleichfalls eher an leukocytären Ursprung denken lässt. In demselben Sinne darf vielleicht auch die verschiedene Gestalt

[1]) Vergl. oben S. 98.

zweier dicht nebeneinander liegender Kerne in manchen mehrkernigen Zellen (Fig. 64) verwerthet werden. —

Ad 2. Hier ist nochmals der verschiedenen in den Gefässen nachgewiesenen Veränderungen zu gedenken, [1]) welche durch das Auftreten relativ zahlreicher Mitosen in Leukocyten, durch das bedeutende Wachsthum, durch die lebhafte Färbung des Protoplasmas mancher Elemente, durch das Auftreten von pathologischen Herden mitten im Gefäss (Leber beim Kaninchen Nr. 18), endlich auch durch Riesenzellenbildung in einem (allerdings nicht absolut zweifellosen) Eierstocksgefäss charakterisirt sind. Dass in letzterem Fall (Fig. 22) Leukocyten die Erzeuger sind, wofür hier die Gestalt und Beschaffenheit der Kerne, besonders auch die hervorragende Grösse des einen spricht, dürfte wohl kaum zu bezweifeln sein. —

Wenn man nicht schon längst wüsste, dass zur Wanderung befähigte Granulationszellen bei der Riesenzellenbildung in Betracht kommen, so würden meine Objekte dafür einen Beweis beizubringen im Stande sein, insofern als man nicht gerade selten in Eiderivaten, die völlig ausser Zusammenhang mit dem umgebenden Bindegewebe stehen, Riesenzellen findet (Figg. 24, 41). Es kommen für solche Fälle meiner Ansicht nach, da Mitosen und Granulationszellen in der Umgebung fehlen, als Bildner der Riesenzellen nur Leukocyten oder Follikelepithelzellen in Betracht, die gewachsen sind und sich zu Granulationszellen metamorphosirt haben. Wenn auch feststeht, dass die Epithelien schon unter normalen Umständen als Nagelzellen in den Dotter einzuwandern vermögen, [2]) wenn auch die Epithelien bisweilen sich vergrössern und aufblähen können, [3]) so glaube ich mich doch eher für die Leukocyten entscheiden zu müssen. Ganz abgesehen von der allerdings vollkommenen Identität mancher in der Eihöhle vorgefundenen Granulationszellen mit Gefässleukocyten (Figg. 41 und 42) spricht mir dafür, dass die Erfahrung beim normalen Eierstock eine ausserordentlich leichte Verletzlichkeit der Follikelepithelien lehrt. Wenn schon die Betheiligung an der normalen Liquorbildung in diesem Sinne verwerthbar war, so wurde bei der Obliteration (Atresie) ungeplatzter Follikel eine ausgedehnte Zerstörung des Epithels, vor Allem auch der in das Ei eingewanderten Nagelzellen und die Abwesenheit progressiver Vorgänge konstatirt. In unseren pathologischen Objekten könnte ja nun sehr wohl die Sachlage eine total andere sein. Wie ich mich indessen oben zu zeigen bemüht habe, fehlen auch hier Thatsachen, die eine progressive Thätigkeit wahrscheinlich machen und, da nun endlich in vielen Fällen von Riesenzellenbildung im Eirest oder der Follikelhöhle nirgends eine

---

[1]) Vergl. auch YERSIN l. c.
[2]) Vergl. meine Arbeiten Nr. 207, 208.
[3]) Ebenda.

Spur von Epithel mehr nachzuweisen ist, so scheint mir ein Zurückgreifen auf Leukocyten jedenfalls zum mindesten berechtigter. —

Ob nun da, wo in obliterirten Follikeln wie in Fig. 21 die Umgebung des riesenzellenhaltigen Eiderivats theilweise zellreicher als in der Norm gefunden wird, auch histiogene Granulationszellen, Abkömmlinge der Theca interna, in Betracht kommen, lässt sich nicht entscheiden. Da auch ihnen, wenigstens solange sie sich in jugendlichem Zustande befinden, eine gewisse Lokomotionsfähigkeit zugeschrieben werden muss, so ist diese Möglichkeit nicht kurzer Hand abzuweisen. —

In Betreff der endlichen Schicksale der Riesenzellen bedarf es nur weniger Worte. Wenn vielfach noch ein gewisses Wachsthum vermuthlich durch Anschmelzung benachbarter Granulationszellen möglich ist, so folgt doch auch hier, wie bei den Granulationszellen, früher oder später eine vollkommene entzündliche oder käsige Zerstörung. Im letzteren Fall entfärbt sich allmählich auch die protoplasmatische Peripherie, die Kerne zeigen Rückbildungserscheinungen der verschiedensten Art[1]) — schliesslich entsteht, nachdem mitunter zuvor eine Verschmelzung mit Nachbarzellen eingetreten ist,[2]) ein feinkörniges, theilweise oder ganz kernloses scholliges Gebilde.

Bei manchen Riesenzellen erfolgt übrigens der Untergang allem Anschein nach in ähnlicher Weise wie es F. Marchand[3]) von einigen seiner Fremdkörperriesenzellen berichtet. Ich habe z. B. beim Kaninchen Nr. 19 (8 Wochen n. d. Impfung) in Eiern, als ursprüngliche Riesenzellen zu diagnosticirende fast oder ganz kernlose bacillenfreie Protoplasmaklumpen gefunden, deren Beschaffenheit an eine nicht specifische Zerstörung der Riesenzelle durch Kernverlust und Fettdegeneration (?) denken lässt. —

Unsere Erfahrungen über die Riesenzellen unserer Objekte haben Folgendes ergeben:

Die Riesenzellen sind theils ein- theils mehrkernig. Während die einkernigen vermuthlich durch einfaches, bisweilen unregelmässiges Wachsthum aus einkernigen kleineren Granulationszellen, zum Theil aber auch durch Kernverlust aus mehrkernigen Riesenzellen entstehen, erfolgt die Bildung der mehrkernigen, deren Gestalt, Grösse, Anzahl und Bacillengehalt ausserordentlich wechselt, aus einkernigen Granulationszellen theils durch fortgesetzte Theilung des einen Kerns ohne Zelltheilung, theils vermuthlich durch Konfluenz. Die meisten kleineren unter diesen Riesenzellen, ebenso wie die mehrkernigen kleinen Granulationszellen, entstehen durch Theilung und zwar

---

[1]) Vergl. Kapitel 5.
[2]) Vergl. oben S. 111 f.
[3]) Nr. 182.

hauptsächlich durch direkte Kerntheilung. Indessen ist, soweit es sich um Riesenzellen handelt, die Konfluenz nicht ausgeschlossen, während die Invagination als Bildungsmodus in grösserem Massstabe wohl sicher nicht in Betracht kommt. Allem Anschein nach spielt bei der Konfluenz der durch bacilläre Zerstörung zelligen Materials bewirkte Flüssigkeitserguss eine Hauptrolle derart, dass, wie es in ähnlicher Weise auch bei der Verkäsung geschieht, die Zellen geschädigt werden und verkleben. Hierdurch verliert ein Haupteinwand gegen die Konfluenzhypothese an Bedeutung; die übrigen besitzen keine strikte Beweiskraft.

Die grossen LANGHANS'schen Riesenzellen sind vermuthlich meist nur scheinbar einheitliche Gebilde. In der Mehrzahl der Fälle handelt es sich um aus mehreren ursprünglich getrennten Abschnitten bestehende tuberkulöse Fremdkörperriesenzellen. Um ein primär vorhandenes zellig-bacilläres Degenerations- resp. Exsudationscentrum, das je nachdem aus präexistentem Gewebe oder Granulationszellen bestand, gruppiren sich einkernige oder durch Theilung entstandene mehrkernige Granulationszellen. Bisweilen mag nun eine Umwachsung des ursprünglich fremden Abschnittes durch letztere stattfinden; im Allgemeinen ist dagegen im Hinblick auf anderweitige Erfahrungen über Konfluenz wahrscheinlicher, dass eine Verschmelzung, eine Zusammensinterung beider Abschnitte erfolgt; dabei ist die in zahlreichen Granulationszellen schon frühzeitig ausgeprägte polare Kernanordnung zu berücksichtigen. Eine sekundäre aktive Aufnahme der fremden Bestandtheile durch die Riesenzellen ist ziemlich sicher auszuschliessen.

Dadurch, dass die in der Degenerationszone ursprünglich eingeschlossenen Bacillen im Centrum zerstört worden sind, in der Peripherie sich vermehrt haben, kann der Anschein erweckt werden, als habe die Riesenzelle solche überhaupt nur in spärlicher Anzahl an der Grenze der Verkäsung enthalten. Es darf daher eine derartige Anordnung, der Bacillen die überdies inkonstant ist, nicht für eine Entstehung der Riesenzelle durch Theilung verwerthet werden. Aus demselben Grunde ist auch eine Theilnahme der ursprünglich bacillenlosen Plasmazellen an der Riesenzellenbildung, zu der im Uebrigen histiogene wie hämatogene Granulationszellen vermuthlich in gleicher Weise beitragen, möglich. Ob auch unveränderte präexistente Zellen sich betheiligen, erscheint zweifelhaft, ebenso ob sich in präexistenten epithel- oder endothelhaltigen Hohlräumen durch Verschmelzung des Epithels oder Endothels Riesenzellen entwickeln. Jedenfalls muss aber die Simulation (KROMPECHER) durchaus ernst genommen werden.

Die in Ei- und Follikelhöhlen beobachteten Riesenzellen entstehen allem Anschein nach vornehmlich aus Leukocyten. Eine Betheiligung des Follikelepithels ist nicht wahrscheinlich — die Eizelle kommt vermuthlich bisweilen passiv als Degenerationscentrum in Betracht.

Die Riesenzellen unterliegen in der Mehrzahl einer specifischen theils entzündlichen theils käsigen Zerstörung — nur ausnahmsweise scheint ein anderer Degenerationsmodus (Fettdegeneration?) Geltung zu besitzen.

---

4. Kapitel.

Der Aufbau der tuberkulösen Herde und ihre Geschicke.

Folgende verschiedene Elemente treten, wenn wir kurz rekapituliren, innerhalb unserer pathologisch veränderten Gewebe in die Erscheinung: 1) Mehrkernige Wanderzellen, vornehmlich oder ausschliesslich polynukleäre Leukocyten. 2) Rundzellen, vornehmlich ausgewanderte Lymphocyten. 3) Grössere histiogene und hämatogene Granulationszellen, darunter die Plasmazellen. 4) Riesenzellen. Während nun in den frühesten Terminen, vom 1. u. 2. Tag nach der Impfung (Kaninchen Nr. 1 u. 2), fast ausschliesslich mehrkernige Wanderzellen und nur in deren äusserster Begrenzung vereinzelte Rund- und grössere Granulationszellen, gefunden werden, ändert sich vom 3. Tag ab (Kaninchen Nr. 3) das Bild derart, dass die Zahl der beiden letztgenannten Zellgattungen bedeutender wird und dass sich dazwischen einzelne Riesenzellen bemerkbar machen. Die Zahl dieser sowohl wie besonders der Granulationszellen, unter denen vom 4. Tag ab grosskernige Leukocytenplasmazellen vom 5. Tag ab kleinkernige Lymphocytenplasmazellen auftreten, steigert sich allmählich, im Allgemeinen der zeitlichen Entfernung vom Impftermin entsprechend; es werden immer grössere Strecken des ursprünglichen, zum Theil an den erhaltenen Gefässen (Figg. 44 u. a.) kennntlichen Gewebes von der zelligen Wucherung durchsetzt; schliesslich entstehen grosse Herde mit einem Centrum von zahlreichen mehrkernigen Wanderzellen (Figg. 8, 29 u. a.). Nicht immer ist ein solches Centrum vorhanden. Es gibt Herde, wo nur spärliche derartige Elemente zwischen den grösseren Granulations-, Rund- und etwa vorhandenen Riesenzellen vertheilt sind — es gibt Herde, jedoch im Ganzen nur wenige, wo sie ganz fehlen. Rundzellen dagegen fehlen, sobald es sich um eine herdförmige Wucherung handelt, nie, ebensowenig wie grosskernige Leukocyten.

Diese Befunde stehen sowohl mit der seither eingebürgerten Baumgarten'schen Lehre, wie mit den in neuerer Zeit veröffentlichten Resultaten Kostenitsch's und Wolkow's in Widerspruch.

Nach Baumgarten [1]) erfolgt zunächst eine Proliferation der fixen Gewebszellen; dieser folgt erst später eine Reaktion von Seiten der Gefässe, aus denen Lymphocyten auswandern. Erst sehr spät gesellen sich diesen polynukleäre Leukocyten hinzu, deren Zahl eine so beschränkte bleibt, dass es nicht zur Bildung von eigentlichen miliaren Abscessen kommt. Wir konstatiren eine primäre und stetige Betheiligung von Leukocyten, unter denen die polynukleären von Anbeginn bis zu Ende eine sehr bedeutsame Rolle spielen. Wie erklärt sich diese Differenz? Wir haben bereits oben ausgeführt, dass die von uns verimpften Kulturbröckchen zu gleicher Zeit lebende und vermuthlich vielfach todte Bacillen enthalten, d. h. tuberkulinhaltig sind und daher ausser Verkäsung auch Exsudation und akute, durch die Anwesenheit polynukleärer Leukocyten charakterisirte Entzündung verursachen.[2]) Wir finden nun thatsächlich in unseren Objekten, so lange noch keine ausgedehnteren Zerstörungsvorgänge Platz gegriffen haben, dass die Bacillenverbände, welche als ursprüngliche Kulturpartikel erkannt werden können, regelmässig von zahlreichen polynukleären Leukocyten umgeben sind (Fig. 14 u. a.). Es unterliegt daher wohl keinem Zweifel, dass hier in erster Linie zur Erklärung der Differenz das Tuberkulin, resp. dessen positiv chemotaktische Wirkung, herangezogen werden muss und mir scheint für den vorliegenden Fall diese Erklärung zu genügen. Dabei möchte ich indessen noch folgender Besonderheit gedenken: Die den Bacillen direkt benachbarten mehrkernigen Wanderzellen waren, wie sich unter Ausschluss jeder Täuschung durch Schiefschnitte behaupten lässt (vergl. Fig. 30), meist (stets?) die besterhaltenen. Während in der Umgebung sich gewöhnlich mehr oder minder ausgedehnte Zerfallserscheinungen geltend machten, waren die central gelegenen Elemente normal oder bei erhaltener Form höchstens etwas schwächer gefärbt. Es lässt dieser Umstand meiner Ansicht nach wohl kaum eine andere Deutung zu, als dass stets neue Leukocyten nach dem Centrum gelockt werden, die den umgebenden Wall von Zerfallsprodukten durchbrechen; es wäre wenigstens die Annahme, dass sich die central angesammelten Elemente länger erhalten sollten wie die peripher liegenden, im Hinblick auf anderweite Erfahrungen nur schwer verständlich. —

Wie verhält es sich nun mit den Herden, wo die mehrkernigen Wanderzellen spärlicher vorhanden sind, zerstreut liegen, oder ganz fehlen? Wie erklärt sich die primäre Anwesenheit der Rundzellen?

Was zunächst das stellenweise, von dem Impftermin unabhängige Fehlen der erstgenannten Elemente anbetrifft, so deuten verschiedene Umstände darauf hin, dass dasselbe nur ein scheinbares ist, mit anderen Worten es ist wahrscheinlich, dass auch hier mehrkernige Elemente

[1]) Nr. 99.

[2]) Hinsichtlich des Traumas und der Fremdkörper vergl. oben Kapitel 1.

vorher vorhanden gewesen sind und sich nur durch Zerfall, wie ein solcher bei unseren Objekten in so reichem Masse ausgesprochen ist, der Wahrnehmung entzogen haben. Es spricht dafür nach meiner Ansicht erstens, dass die betreffenden Elemente nur dann und zwar auch nicht immer fehlen, wenn intakte Bacillen fehlen, während sie bei Vorhandensein solcher gleichfalls stets vorhanden sind; weiter spricht dafür, dass die Bacillen ausserordentlich häufig von Resten mehrkerniger Wanderzellen umgeben sind (Fig. 31). Dass endlich mehrkernige Wanderzellen spärlich sind oder fehlen, sobald die Bacillen in Zellen eingeschlossen, gewissermassen kasernirt sind, erklärt sich wohl ungezwungen aus der in diesem Falle abgeschwächten, resp. auf die Zellen beschränkten Wirkung des bacillären Giftes, das dann höchstens (s. u.) zur Anlockung von Rundzellen auszureichen scheint.

Sollen wir nun, wenn es sich um die Anwesenheit spärlicher mehrkerniger Wanderzellen handelt, gleichfalls nur mit Tuberkulinwirkung rechnen? — sind auch die Rundzellen nur durch das Tuberkulin angelockt?

Wenn wir Fig. 33, die ein Stück des tuberkulös erkrankten Bindegewebes der Tubenfimbrie vom Kaninchen Nr. 6, 5 Tage nach der Impfung darstellt, betrachten, so dürfen wir mit einiger Bestimmtheit annehmen, dass gerade hier die Erkrankung nicht direkt durch ein eingedrungenes Kulturbröckchen, sondern durch die natürliche Vermehrung der Bacillen eines solchen indirekt hervorgerufen worden ist. Wie sich durch die aufeinanderfolgenden Schnitte feststellen lässt[1]) finden sich, und zwar mit der grössten Wahrscheinlichkeit nicht verimpfte, sondern natürlich verschleppte Bacillenverbände — d. h. Kulturpartikel — in einer anderen Schicht desselben Gewebes. Während dort massenhaft mehrkernige Wanderzellen vorhanden sind, sind sie hier spärlich. Dort sind Exsudations- und Zerstörungserscheinungen vorhanden, hier fehlen sie. Da nun endlich hier die Bacillen einzeln, getrennt liegen, so ist die Richtigkeit unserer obigen Annahme wohl ausser Frage gestellt. Nun konstatiren wir innerhalb des Erkrankungsherdes sowohl die Anwesenheit vereinzelter mehrkerniger Wanderzellen wie diejenige zahlreicher einkerniger Leukocyten resp. Lymphocyten,[2]) die ganz irregulär im Gewebe zerstreut liegen und sich zwischen den theilweise noch als solchen kenntlichen Gewebszellen ausgebreitet haben. Wir konstatiren ferner (Fig. 34), dass eine bacillenhaltige grössere Granulationszelle von einem Wall von Rundzellen umgeben ist, die wohl unzweifelhaft durch das Bacillen-

---

[1]) Vergl. Abschnitt II S. 27 f.

[2]) Dass es sich hier um ausgewanderte Leukocyten handelt, ist erstens durch die Beobachtung der Gefässe fast mit Sicherheit festzustellen. Zweitens spricht gegen eine andere Abkunft die auffallend geringe Zahl von Mitosen.

gift angelockt sind. Sollen wir nun, da von einer im BAUMGARTEN'schen Sinne sekundären Leukocyteninfiltration im Hinblick auf die Gesammtkonfiguration des Bildes gewiss nicht die Rede sein kann,[1]) annehmen, dass den Bacillen auch hier noch von dem Kulturboden stammendes Tuberkulingift anhaftet? Sollen wir uns vorstellen, dass dieses die Reizwirkung auf die Gefässe ausgeübt hat? Ich glaube, dass gerade aus derartigen Bildern bis beinahe zur Evidenz hervorgeht, dass die lebenden Bacillen nicht,wie BAUMGARTEN will, zunächst nur das präexistente Gewebe direkt oder indirekt zur Proliferation anregen, sondern dass sie von vornherein, falls Gefässe in der Nähe oder überhaupt vorhanden sind, eine Auswanderung von Leukocyten veranlassen, oder wenigstens veranlassen können. — Zwischen Kulturbacillen und solchen, die im Gewebe gewachsen sind, würde somit nur der Unterschied bestehen, dass erstere in Folge ihres Tuberkulingehalts eine mehr akute, durch die gleichzeitige Anlockung zahlreicher polynukleärer Leukocyten charakterisirte Reizwirkung auf die Gefässe besitzen, während sich in der Umgebung letzterer ebenso anscheinend dann, wenn die Bacillen in Zellen eingeschlossen sind, in Folge der abgeschwächten Giftwirkung mononukleäre Leukocyten, darunter Lymphocyten, ansammeln.

KOSTENITSCH und WOLKOW[2]) haben ein primäres und sekundäres Stadium der polynukleären Leukocytose unterschieden und dazwischen ein Stadium der Proliferation der fixen Gewebszellen und ein solches der mononukleären Leukocytose, die später eintreten soll als die Proliferation der fixen Gewebszellen, eingeschaltet. Was die primäre polynukleäre Leukocytose anbetrifft, so ist mit BAUMGARTEN[3]) zu vermuthen, dass sie theils vielleicht auf Rechnung des Traumas, hauptsächlich aber auf diejenige der Tuberkulinwirkung zu setzen ist. Zu dieser Vermuthung ist um so eher Grund vorhanden, als die Verfasser ausserdem, namentlich zu Beginn der Erkrankung, die Erscheinungen hochgradiger sero-fibrinöser Exsudation beobachtet haben. Dass die letztere in ihren Objekten nicht dieselbe Intensität besitzt wie in den unsrigen, dass sie nicht wie in den unsrigen andauert, erklärt sich wohl ungezwungen dadurch, dass Verfasser die Bacillenkulturen fein emulgirt verimpft haben, während wir dieselben in Substanz in Anwendung zogen. Aus demselben Grund ist wahrscheinlich in ihren Objekten ein Stadium vorhanden, in welchem polynukleäre Leukocyten fehlen, was bei den unsrigen nicht der Fall ist — richtiger nicht der Fall sein

[1]) Die geringe Zahl von Mitosen kann schon deshalb nicht in dem Sinne, dass es sich um ein späteres Stadium handelt, verwerthet werden, weil der Kulminationspunkt der Mitosenzahl sicher auf einen späteren Termin fällt, wenn sie auch im Einzelnen variirt.

[2]) l. c.

[3]) Nr. 101.

konnte. Was nun aber das erst nach Eintritt der Proliferation der fixen Zellen beobachtete, also nach der Verfasser Ansicht gleichfalls im Baumgarten'schen Sinne sekundäre Stadium der mononukleären Leukocytose betrifft, so kann ich mich nach meinen Erfahrungen des Gedankens kaum erwehren, dass hier, ebenso wie bei Baumgarten besondere Umstände in Betracht kommen, welche die Resultate der über die Wirkungsweise lebender Bacillen angestellten Beobachtungen zu trüben im Stande gewesen sind. Wenn wir berücksichtigen, dass von Baumgarten ebensowohl wie von Kostenitsch und Wolkow und zahlreichen anderen Forschern [1]) aus bekannten Grüuden die vordere Augenkammer resp. die normaler Weise gefässlose Hornhaut als Angriffspunkt für die Infektion gewählt worden ist; wenn wir berücksichtigen, dass behufs eines glatteren Operationsverlaufs wohl regelmässig grössere Mengen von Atropin eingeträufelt worden sind, das zweifellos indirekt in benachbarten Organen, z. B. der Iris eine Verminderung der Gefässfüllung nach sich zieht, so ergibt sich schon hieraus ein gewisses Bedenken. Zum mindesten liegen die Verhältnisse anderen Organen gegenüber so absonderlich, dass aus den hier erhobenen Befunden ein allgemein gültiges, abschliessendes Urtheil hinsichtlich der Betheiligung von Leukocyten an dem tuberkulösen Process meiner Ansicht nach nicht gefällt werden darf; um so weniger, als neuere, demnächst im Druck erscheinende Untersuchungen aus dem hiesigen pathologischen Institut von Dr. Schieck, [2]) wie ich gütiger Privatmittheilung verdanke, ergeben haben, dass sogar bei der Hornhaut unter gewissen Umständen eine Betheiligung von Leukocyten eintreten kann, aber nicht nothwendig einzutreten braucht. Vielleicht ist bei den übrigen Körperorganen die Sachlage eine ähnliche: jedenfalls illustriren meine Erfahrungen die Möglichkeit einer primären Theilnahme der Leukocyten an dem tuberkulösen Process auf das Schlagendste und zwar, wie ich hier hinzufügen will, nicht nur für die Genitalien, sondern auch für die Mehrzahl der übrigen Körperorgane. [3]) Dass nicht nur in der Hornhaut, sondern auch in diesen letzteren eine solche Betheiligung der Leukocyten fast durchweg in Abrede gestellt wird, liegt nach dem oben Mitgetheilten vermuthlich nicht oder wenigstens nicht nur an der verschiedenen Impftechnik (Impftuberkelimpfung gegenüber Kulturimpfung). Das geht schon daraus hervor, dass auch Kostenitsch und Wolkow trotz Kulturimpfung — allerdings in Emulsion — die Baumgarten'sche Darstellung bestätigt haben. Der Grund muss vielmehr wahrscheinlich in einer Verkennung der Entwicklungsfähigkeit der Lymphocyten, in

---

[1]) Anders Nr. 86, Heydemann Nr. 142 u. A.

[2]) Die Arbeit ist inzwischen in Band XX der Ziegler'schen Beiträge zur path. Anat und zur allgem. Path. erschienen. Anm. b. d. Corr.

[3]) Vergl. Abschnitt II S. 43 f.

einer nicht genügenden Berücksichtigung der grossen mononukleären Leukocyten (Baumgarten?), ferner in einer Verwechselung der letzteren mit histiogenen Granulationszellen gesucht werden (Kostenitsch und Wolkow?). Es ist Sache weiterer Forschung diese Vermuthungen entweder zu widerlegen oder umgekehrt in Gewissheit zu verwandeln. —

Wenden wir uns nun den weiteren Schicksalen unserer tuberkulösen Herde zu, so ergibt sich, dass diese Schicksale sich im Wesentlichen gleich gestalten, einerlei ob viel oder wenig mehrkernige Wanderzellen vorhanden sind. Während anfangs Granulations-, Riesen- und Rundzellen regellos zerstreut liegen, mit der Einschränkung, dass die Rundzellen und die von ihnen ableitbaren Plasmazellen schon früh nicht nur zwischen den Granulationszellen, sondern auch zahlreich in der Peripherie gefunden werden, ändert sich später das Bild. Es macht sich allmählich eine immer schärfer werdende Abgrenzung der Herde bemerkbar. Es werden erstens grössere zellige Bezirke, in denen ein Centrum von mehrkernigen Wanderzellen bald vorhanden ist, bald fehlt, durch einen Wall von Rundzellen, denen häufig Plasmazellen beigesellt sind, gleichsam herausgehoben — es treten rundlich zusammengeschlossene Gruppen von Rund- und Plasmazellen, wie solche zuerst am 5. Tage nach der Impfung wahrnehmbar sind, in grösserer Menge auf — die Zahl der in den Saftspalten des Gewebes hintereinander aufgereihten Rund- und Plasmazellen nimmt zu. Es erhalten zweitens auch die grösseren Herde eine schärfere bindegewebige Abgrenzung, während eine solche anfangs nur im Bereich der ev. vorhandenen Wanderzellenanhäufung und zwar als Umhüllung der am meisten central liegenden erhaltenen Elemente sichtbar war. Das im letzteren Falle in Betracht kommende Bindegewebe ist wohl zweifellos grösstentheils als präexistent vorhandenes anzusehen; dasselbe erscheint indessen oft nicht mehr normal. In seinen Fibrillen ist nicht selten ein Quellungsprocess zu konstatiren, der mich lebhaft an die früher von mir beobachtete hyaline oder kolloide Quellung des Bindegewebes in der Umgebung obliterirter Follikel erinnert.[1]) Jedenfalls ist hier ein Zerstörungsprocess, der sich vermuthlich in der Verquellung ausspricht und den in das Gewebe eingedrungenen Bacillenkulturbröckchen zur Last gelegt werden muss, wahrscheinlich. Durch diese Verquellung einerseits, durch das Fehlen der Zellen, die dem bacillären resp. Tuberkulin-Gift zum Opfer gefallen sind, andererseits, wird die bindegewebige Umhüllung hier prägnant, während sie im Bereich der weiter peripherisch liegenden Zerfallszone sich der Wahrnehmung entzieht. Wie verhält es sich nun aber mit der bindegewebigen Begrenzung bei den grösseren Herden? Wir müssen zur Beantwortung dieser Frage etwas weiter ausholen.

[1]) Nr. 207, 208.

In den grossen, zur vollen Entwicklung gelangten tuberkulösen Herden ist bekanntlich nicht selten eine Art netzförmiger Zeichnung zwischen den Zellen sichtbar. Es sind bei der Deutung dieser Zeichnung sehr verschiedene Meinungen laut geworden. Manche Autoren[1]) haben sie z. B. für ein durch Chromsäuregerinnung entstandenes Kunstprodukt erklärt, eine Ansicht, die neuerdings auch BAUMGARTEN[2]) adoptirt zu haben scheint, während er früher[3]) mit WAGNER[4]) annahm, dass es sich um auseinander gedrängte präexistente Bindegewesfasern handle. Da gerade auch in Formolpräparaten, wo eine Chromsäuregerinnung nicht in Frage kommen kann, das Netz bisweilen sichtbar wird, so ist mir zunächst die Deutung desselben als ausschliessliches Kunstprodukt fraglich; ich glaube vielmehr, dass, wenn Gerinnungsprocesse mitspielen, die durch das tuberkulöse Gift erzeugten Exsudationsvorgänge, in unseren Objekten wenigstens, nicht unberücksichtigt bleiben dürfen. Des Weiteren möchte ich aber der Vermuthung Ausdruck geben, dass, wenn es sich um Bindegewebsfasern handelt, nicht nur das präexistente Bindegewebe, sondern vielleicht auch neugebildete und zwar von den Plasmazellen ausgehende Ausläufer hier betheiligt sind. Wir waren oben[5]) zu dem Wahrscheinlichkeitsschluss gelangt, dass die notorisch bisweilen vorhandenen Verbindungsbrücken zwischen den Plasmazellen zum Theil sekundär entstanden sind. Da wir nun die Epithelioidzellen zum Theil von Plasmazellen ableiten, da wir gerade in den ausgebildeten Tuberkeln, in denen die nach unserer Ansicht von der Peripherie her erfolgende Apposition von (Plasma-) Tuberkelzellen zu einem gewissen Abschluss gekommen ist, die netzförmige Zeichnung vorfinden, so ist die obige Vermuthung, wie mich dünkt, nicht ganz unberechtigt. In der Litteratur habe ich bisher nur eine Angabe gefunden, welche damit in Beziehung zu bringen sein dürfte. SCHMAUS und USCHINSKY[6]) erklären das Netz, das sie in mit Thymusextrakt behandelten Impftuberkeln beobachtet haben, als durch hyalin degenerirte Zellausläufer entstanden.

In wie weit nun bei der peripherischen sicher bindegewebigen Abgrenzung gleichfalls neugebildetes, in wie weit präexistent vorhandenes Bindegewebe eine Rolle spielt, vermag ich nicht zu entscheiden, ebensowenig ob etwa — und zwar gilt das auch für die bindegewebige Umhüllung der Wanderzellenkomplexe — noch mit Zellausläufern anderen Ursprungs gerechnet werden muss. Ich hebe nur hervor, dass die Bindegewebsfasern sich mitunter ziemlich intensiv in der Kernfarbe gefärbt

[1]) FRIEDLÄNDER bei BAUMGARTEN Nr. 99.
[2]) Nr. 101.
[3]) Nr. 99.
[4]) Ebenda.
[5]) S. 91 f.
[6]) Nr. 212.

zeigten (Fig. 8a). Ob es sich hier um gefärbte Fibrillen und nicht vielmehr um die gefärbten Protoplasmafortsätze eingelagerter Zellen (Wanderzellen?) handelt, muss dahingestellt bleiben.

Noch auf folgende bei der Bildung unserer tuberkulösen Herde nicht unwichtige Punkte ist hier einzugehen.

Die im Gebiet der zelligen Wucherung vorhandenen Gefässe erinnerten mitunter an die auf Fig. 50 aus dem Röhrchenlumen abgebildeten, bei denen wir Proliferationsvorgänge konstatiren zu müssen glaubten. Ob auch hier solche anzunehmen sind, lässt sich nicht sicher feststellen.

Weiter ist nochmals hervorzuheben, dass die Granulationszellen sich vielfach um zellig-bacilläre Zerstörungs- resp. Exsudationscentren gruppirt finden und zwar im Allgemeinen um so zahlreicher, je grösser die letzteren sind; als solche Zerstörungscentren figuriren im Eierstock zerstörte Eier resp. Follikel (Fig. 41 u. a.), ferner der Zellen beraubtes aufgequollenes Bindegewebe, zerstörte oder in Zerstörung begriffene Mark- und Luteinzellen (Fig. 52), endlich, ebenso wie im Ligament zerstörte Gefässe, zerstörte mehrkernige Wanderzellen und Granulationszellen. Im Ligament kommen noch die Maschen des lockeren Bindegewebes und die Fettzellen dazu. Es entsteht dadurch oft schon frühzeitig die rundliche ringförmige Anordnung der Zellen, die nicht nur für die Riesenzellenbildung, sondern auch im Hinblick auf die Form der Miliartuberkel von Bedeutung ist.[1])

Der letzte Punkt betrifft die soeben nochmals erwähnten Riesenzellen. Dieselben befinden sich durchaus nicht immer innerhalb grösserer zelliger Herde, geschweige denn immer im Centrum solcher.[2]) Sehr oft, besonders zu Anfang, aber auch später trifft man nur wenige Granulationszellen in ihrer Umgebung an, ja solche können wie bei manchen Gefäss- und Follikelriesenzellen sowie bei Riesenzellen in gelben Körpern völlig fehlen. Man kann gewissermassen direkt verfolgen, wie die Lagerung einer Riesenzelle im Centrum eines abgegrenzten Tuberkels etwas durchaus Sekundäres ist. Selbst in Spätterminen (5 Wochen nach der Impfung) ist dieselbe nicht selten eine ganz oder annähernd peripherische. — Das Gesagte gilt indessen vornehmlich für die kleineren irregulär gebauten Zellen; die grossen Langhans'schen Riesenzellen,

---

[1]) Die Bildung der Exsudationscentren ist jedenfalls nach unseren früheren Darlegungen vornehmlich auf Tuberkulinwirkung zurückzuführen. Im Bereich der durch natürliche Vermehrung der Bacillen entstandenen Herde (Fig. 33) scheint sie wenigstens anfänglich ganz auszubleiben. Vielleicht ist indessen entgegen der Baumgarten'schen Ansicht die Möglichkeit nicht ganz ausgeschlossen, dass auch hier Zerstörungserscheinungen (Verkäsung), die sich wegen ihrer Geringfügigkeit der Erkenntniss entziehen, dem progressiven Stadium vorangehen.

[2]) Vergl. Kostenitsch und Wolkow l. c.

die ja in den Spätterminen auch an Zahl zunehmen, liegen häufiger im Centrum des Herdes. Es hängt dieser Unterschied in der Lagerung meiner Ansicht nach bis zu einem gewissen Grade mit dem verschiedenen Bau, resp. der verschiedenen Entstehung der Riesenzellen zusammen. Handelt es sich um eine tuberkulöse Fremdkörperriesenzelle in dem früher erörterten Sinne, so wird dieselbe häufiger eine centrale Lagerung besitzen, weil sich die Granulationszellen, denen sie entstammt, kreisförmig um ein Zerstörungsgebiet geschaart haben. Wenn nun die innerste Schicht derselben mit dem letzteren zu einer Riesenzelle verschmilzt,[1]) so erklärt sich die centrale Lage auf sehr einfache Weise.

Es erübrigt noch, der endlichen Schicksale unserer tuberkulösen Herde zu gedenken. Wir finden schon vom 1. Tage ab, dann aber in bedeutend steigender Intensität und bis zu den spätesten Terminen nachweislich, im Bereich der mehrkernigen Wanderzellen Zerfallserscheinungen ausgesprochen, die sich bei den Kernen — über das Verhalten des Zellkörpers ist eine Aussage nicht möglich — theils in Form einfacher Atrophie, theils und zwar häufiger in Form chromatolytischer Degeneration und regressiver Kernzerschnürung kundgeben. Schon vom 4. Tage ab besitzt die entsprechende Zerstörungszone mancherorten eine recht bedeutende Ausdehnung; schon am 4. Tage (Fig. 15) sind, gleich wie es später, nur noch ausgiebiger der Fall ist, die früher erwähnten mit Chromatinpartikeln gefüllten grossen Granulationszellen, oft richtiger Protoplasmaklumpen, in der Umgebung des Zerstörungsgebiets vorhanden. Wenn einerseits manche dieser Bilder (abgesehen natürlich von den central gelagerten Bacillen) auf den ersten Blick eine unverkennbare Aehnlichkeit mit solchen besitzen, die nach der Einführung septischer oder chemisch Eiterung erregender Körper, z. B. des Terpentins, in das Gewebe entstehen,[2]) so sind andererseits, namentlich wenn wir spätere Stadien vergleichen, auch gewichtige Unterschiede nachzuweisen. Aus dem Vorhandensein intakter Wanderzellen inmitten des Zerstörungsgebiets, aus der Anwesenheit zahlreicher mehr oder weniger analoger Krankheitsherde an anderen Gewebsstellen, aus dem Mangel einer bindegewebigen Narbe endlich ergibt sich, dass wir es nicht nur mit einem am Orte der Einführung momentan sehr energisch wirksamen Gifte zu thun haben, sondern mit einem solchen, welches, indem es sich regenerirt, kontinuirlich fortwirkt und im Stande ist, auch anderorten Schaden zu stiften. Dass dieses Gift, soweit es in letzterem Sinne wirkt, durch die lebenden vermehrungsfähigen Tuberkelbacillen abgeschieden wird, während für die vorerwähnten Erscheinungen an sich

---

[1]) Vergl. oben.

[2]) Manche Figuren BARDENHEUER's (Nr. 96) könnten beinahe meinen Objekten entnommen sein.

vornehmlich die todten tuberkulinhaltigen Tuberkelbacillen verantwortlich zu machen sind,[1]) unterliegt keinem Zweifel; finden wir doch — am 7. Tag zuerst in grösserer Ausdehnung, vorher aber auch schon angedeutet — Bezirke, die mit feinkörnigen netzförmigen Massen erfüllt sind, in denen die Kerne abgeblasst, zerbröckelt, rarificirt erscheinen, d. h. eine typische Verkäsung, wie sie durch lebende Tuberkelbacillen hervorgerufen wird. Todte und lebende Bacillen haben nun offenbar in unseren Objekten gleichzeitig ihre Wirkung entfaltet und es ist im Allgemeinen unmöglich, nach dieser Richtung hin durchgreifende Unterschiede festzustellen, um so weniger, als ja von mancher Seite[2]) sogar den Tuberkulinhaltigen todten Bacillen die Fähigkeit, eine Verkäsung hervorzurufen, zugeschrieben wird. Bald tritt neben der Exsudation, von deren Bedeutung in unseren Okjekten wiederholt die Rede war, die Eiterung, und zwar im Gegensatz zu der Impftuberkulose Baumgarten's, die typische eitrige Einschmelzung, die Bildung miliarer Abscesse, bald die typische Verkäsung in den Vordergrund. Auch im letzteren Fall kommt es schliesslich zur Erweichung und Auflösung — wir finden einen aus dicht gesäeten abgeblassten Chromatinpartikeln bestehenden Detritus, der (Fig. 58 k u. l, Fig. 68) zum Theil Lücken zeigt, d. h. weggeschwemmt worden ist.

Wenn nun schon der im Ganzen einheitliche Zerstörungsvorgang in seinen Einzelheiten wechselt, so ist das noch mehr der Fall hinsichtlich der Zeit seines Eintritts und seiner Intensität. Es können ihm einerseits Herde der verschiedensten Grösse, solche mit vielen und solche mit wenigen Granulationszellen, solche, in denen die Granulationszellen noch zerstreut liegen und solche, bei denen eine feste bindegewebige Abgrenzung vorhanden ist, zum Opfer fallen. Andererseits finden wir bald Herde ohne wesentlichen Zerfall, bald solche mit centralem Zerfallsgebiet, weiter solche, bei denen die peripher liegenden Granulationszellen zum Theil zerstört, zum Theil erhalten sind, endlich solche, die völlig zerstört sind. Diese Verschiedenheiten beziehen sich nicht nur auf die Objekte verschiedener Impftermine, sondern auch auf die verschiedenen Theile desselben Objekts, ja auch auf diejenigen desselben Schnitts. Und ebenso wie die Zerstörungsvorgänge sind auch die pathologischen Veränderungen überhaupt grossen Schwankungen unterworfen: die Zahl der vorhandenen Knötchen, ihre Grösse und Ausbildung wechselt individuell ausserordentlich.

Welche Faktoren sollen wir hierfür verantwortlich machen? Ich glaube, dass zahlreiche ausserordentlich verschiedene Faktoren hier im Spiel sind, durch deren Wechselwirkung das überaus bunte Bild zu

---

[1]) Vergl. oben Kapitel 2.
[2]) Vergl. oben Kapitel 2 S. 59.

Stande kommt. Es ist vor Allem unzweifelhaft die verschiedene Zahl[1]) der Bacillen in Betracht zu ziehen, wobei wieder in unseren Objekten viel davon abhängt, ob es sich um eine Verimpfung von Kulturpartikeln oder um eine natürliche Verschleppung von Bacillen gehandelt hat. Dass auch letztere in unseren Objekten stattgefunden, dafür bedarf es nach den obigen Mittheilungen wohl keines besonderen Beweises mehr.

Weiter wird viel darauf ankommen, wann die Bacillen an den Ort der Erkrankung gelangt sind, ob schon gleich oder doch sehr bald nach der Impfung oder erst später. Wir werden uns indessen (nach Massgabe der früheren Mittheilungen) im Ganzen nur sehr bedingt über das Alter eines Herdes orientiren können.

Ferner ist von grosser Bedeutung, dass die etwa in geringer Zahl an eine Gewebsstelle gelangten Bacillen dort sämtlich, gegebenen Falls mitsamt den invadirten Zellen, allem Anschein nach zu Grunde gehen können. In solchen Fällen, in denen auch die Kategorie der betr. Zellen eine Rolle spielt, ist vermuthlich ein gewisser Abschluss der Erkrankung zu erwarten und vielleicht zu der Bildung sog. fibröser Tuberkel Veranlassung gegeben.

Da nun unzweifelhaft ausser den genannten Umständen auch die vorläufig nicht näher zu definirende Wirkung des Traumas in Erwägung gezogen werden muss, so liegt auf der Hand, dass wir von völliger Klarheit, von einer sicheren Abgrenzung des Wirkungskreises der einzelnen Kausalmomente noch recht weit entfernt sind.

Da verschiedene derselben, vor Allem die Bacillenzahl, ihrerseits wieder durch die Impftechnik bestimmt worden sind, so beschränke ich mich darauf, über diese noch einige Mittheilungen zu machen. Naturgemäss war die Zahl der verimpten Bacillen bei der direkten Einschiebung von Kulturpartikeln in die Schnittwunde des Eierstocks am grössten, bei der Einreibung des im Uebrigen unverwundeten Organs am geringsten: wurden doch im ersten Fall zum Zweck der Impfung aus begreiflichen Gründen stets die grössten Bröckchen herausgesucht und in toto eingeschoben, während bei der Einreibung erstens nur relativ wenig Bröckchen an der Watte resp. dem Eierstock hafteten und zweitens alle grösseren Massen mechanisch zerkleinert wurden. Der objektive Befund stimmt damit insofern überein, als in den Eierstöcken und deren Ligament stets nur wenig erhaltene Bacillen, dagegen sehr lebhafte Exsudationserscheinungen gefunden wurden, während das Gewebe in den auf die erstgenannte Art behandelten Objekten mitunter sehr grosse Bacillenverbände (Kulturpartikel) enthielt. Wenn von der 3. Woche ab auch hier die Bacillen spärlicher sind, so liegt

---

[1]) Vergl. Dobroklonski Nr. 118. In wie weit auch ihre verschiedene Virulenz (Falk Nr. 125) Berücksichtigung verdient, entzieht sich meiner Beurtheilung.

das wohl nur zum Theil daran, dass kleinere oder weniger Kulturpartikel verimpft worden sind;[1]) zum Theil kommt jedenfalls der durch die Gewebseinschmelzung bewirkte Verlust an Stäbchen in Betracht. In wie weit auch eine ausgedehntere Verschleppung Berücksichtigung verdient, bleibe dahingestellt. — Mit den Binsenröhrchen sind offenbar weniger grosse, dafür aber desto zahlreichere kleinere Partikel verimpft worden. Wahrscheinlich sind die Kulturpartikel durch das dem Röhrchen noch anhaftende Wasser[2]) aufgeweicht worden und es haben sich letztere mit dem entstandenen Brei vollgesogen. Thatsächlich liegen die Bacillen in den betreffenden Objekten von Anbeginn an mehr zerstreut und sind nur zu kleineren Verbänden vereinigt. —

Wir sind in dem vorstehenden Kapitel zu folgenden Resultaten gekommen:

Die im Gewebe aufgetretenen Zellen, die mehrkernigen Wanderzellen, Rundzellen, grösseren Granulationszellen und Riesenzellen, besonders die drei letzteren Gattungen, nehmen, sofern die Giftmenge eine ausreichende war, beständig an Zahl zu und bilden allmählich grössere Herde. In diesen ist eine ständige, nicht nur sekundäre, Anwesenheit von Leukocyten zu konstatiren. Handelt es sich um eine centrale Ansammlung polynukleärer Elemente in grosser Zahl, wie eine solche häufig vorhanden ist, so muss mit der Wirkung des Tuberkulins gerechnet werden. Dabei ist bemerkenswerth, dass die am meisten central liegenden Elemente am besten erhalten sind, was sich wohl nur durch ständige Anlockung neuer Elemente erklären lässt. Handelt es sich um vereinzelte polynukleäre Elemente, die nur selten fehlen, und um mononukleäre Leukocyten, so dürfen für deren Anwesenheit, entgegen der herrschenden Anschauung, vielleicht die lebenden Bacillen verantwortlich gemacht werden. Die Differenz erklärt sich vermuthlich durch Besonderheiten des Baues bei dem zur Impfung am häufigsten benutzten Organ (Hornhaut), durch besondere die Impfung hier begleitende Nebenumstände, endlich durch Verkennung der den mononukleären Leukocyten innewohnenden Fähigkeit sich weiter zu entwickeln.

Während die Granulationszellen anfangs ziemlich regellos zerstreut liegen, macht sich später eine schärfere Abgrenzung, die, theils durch einen peripherischen Rund- und Plasmazellenwall, theils durch Bindegewebe hervorgerufen wird, geltend. Innerhalb der grösseren Herde tritt bisweilen eine netzförmige Zeichnung auf, die, wenn sie ein Gerinnungsprodukt darstellt, in unseren Objekten mit den beobachteten Exsudationsprocessen in Beziehung zu bringen sein dürfte. Vielleicht

---

[1]) Dass dieser Grund, wie von vornherein zu erwarten war, gleichfalls in Betracht kommt, wird durch die wiederum grössere Bacillenzahl in den Eierstöcken von Kaninchen Nr. 16 (4 Wochen nach der Impfung) bewiesen.

[2]) Vergl. S. 5.

handelt es sich aber auch um Ausläufer der Plasmazellen. Bei der bindegewebigen Umhüllung der Herde ist vornehmlich das präexistente, bisweilen gequollene Bindegewebe zu berücksichtigen. Ob auch hier Zellausläufer anderer Herkunft in Frage kommen, muss dahingestellt bleiben; ebensowenig war sicher zu entscheiden, ob an den innerhalb der zelligen Wucherung befindlichen Gefässen Neubildungsvorgänge vorkommen. Hervorzuheben ist noch, dass die Granulationszellen sich vielfach kreisförmig um ein bacilläres Exsudationscentrum (zerstörte Follikeleier, Gefässe, Mark-, Luteinzellen, Fettzellen, Ligamentmaschen) schaaren; ferner dass die kleineren unregelmässig gebauten Riesenzellen oft isolirt regellos zerstreut liegen und durchaus nicht immer, falls sie von Granulationszellen umgeben sind, das Centrum der letzteren bilden. Bei den grossen LANGHANS'schen Riesenzellen ist dagegen die centrale Lage häufiger, ein Umstand, der vermuthlich mit deren Bildungsweise zusammenhängt.

Die in unseren Objekten zu beobachtenden Zerstörungsvorgänge bestehen theils in Exsudation und Eiterung, theils in typischer Verkäsung. Es entfalten todte und lebende Bacillen gleichzeitig ihre Wirkung — das durch erstere producirte Tuberkulin ähnelt hinsichtlich der schädigenden Wirkung bedingungsweise dem Terpentin. Die Zerstörungsvorgänge, die Zeit ihres Eintritts, überhaupt alle pathologischen Processe unterliegen in unseren Objekten grossen Schwankungen. Unter den Faktoren, die in dieser Hinsicht massgebend sind, verdient in erster Linie die Anzahl der Bacillen Berücksichtigung, wobei noch im Besonderen die Art ihrer Weiterverbreitung, der Termin ihres Eindringens in die Gewebe, zum Theil vielleicht ihr Untergang daselbst, endlich das Trauma in Betracht kommen. Verschiedene dieser Faktoren sind von der angewandten verschiedenen Impftechnik abhängig.

---

5. Kapitel.

Ueberblick über die insgesammt zu beobachtenden progressiven und regressiven Kernveränderungen nebst einigen Bemerkungen über die Veränderungen des Zellkörpers.

Eine Fülle von Einzelbeobachtungen an den Kernen der präexistenten Gewebszellen, der Leukocyten und Granulationszellen, macht es mir wünschenswerth, einen Ueberblick über die Gesammtheit der hier in Betracht kommenden Erscheinungen zu geben und dieselben, soweit angängig, unter einheitlichen Gesichtspunkten zu klassificiren.

Diese Klassifikation gelingt, wie mich dünkt, am besten in folgender Weise. Wir wollen

1. diejenigen Kernbilder ins Auge fassen, bei denen das Kernchromatin eine erkennbare Lageveränderung erfahren hat, also die Erscheinungen, die von anderer Seite, in neuerer Zeit besonders von SCHMAUS und ALBRECHT,[1]) als chromatokinetische bezeichnet worden sind;

2. diejenigen Kernveränderungen, bei denen ein solcher Lagewechsel des Chromatins nicht stattgefunden hat, oder wenigstens für uns nicht erkennbar ist.

In beiden Fällen erhebt sich sofort die Frage, in wie weit wir es mit progressiven, d. h. Vermehrungserscheiuungen, in wie weit wir es mit regressiven, d. h. Zerfallserscheinungen in den Kernen zu thun haben. Die schwierige Beantwortung dieser Frage, bildet theilweise den Gegenstand der nachstehenden Zeilen.

In Bezug auf die chromatokinetischen Erscheinungen sind wir insofern weit besser daran, als wir in der typischen Mitose eine Reihe von Vorgängen kennen, die sicher zu einer endgiltigen Vermehrung nicht nur der Kerne, sondern auch der Zellen führt. Auch in meinen Objekten spielt die typisch-mitotische Zweitheilung des Kerns eine höchst bedeutsame Rolle — es sind alle Phasen, Prophasen wie Anaphasen, vorhanden — die Figuren besitzen den allbekannten, hier nicht näher zu erörternden Bau. —

Als eine Abart der mitotischen Zweitheilung kommt die mitotische Mehrtheilung in Betracht, für deren Vorkommen in künstlich entzündeten Geweben ich seiner Zeit selbst [2]) zahlreiche Beweise beibringen konnte und die ich auch in meinen diesmaligen Objekten wenigstens einmal (Fig. 56) sicher vertreten finde [3]). Wenn ich seiner Zeit der Ueberzeugung Ausdruck gab, [4]) dass in der mehrfachen Kerntheilung unter bestimmten Verhältnissen „nicht blos eine Atypie, eine Abnormität, sondern eine jener Fortpflanzungsweisen zu suchen sei, die, wenn auch selten, nichtsdestoweniger einen regulären typischen Verlauf nehmen", so hat mir die spätere Forschung in dieser Auffassung Recht gegeben; ja die Erfahrungen der neuesten Zeit [5]) machen es sogar wahrscheinlich, dass die mehrfache mitotische Kerntheilung ungleich häufiger ist, als man bisher angenommen hat und namentlich in Geweben mit gesteigerten Ernährungsverhältnissen [6]), bei Entzündungen, Geschwülsten, aber auch

---

[1]) Nr. 211.
[2]) Nr. 206.
[3]) Auch BAUMGARTEN (Nr. 99) hat einmal eine Mehrtheilungsfigur gefunden.
[4]) l. c. S. 51.
[5]) v. KOSTANECKI Nr. 160, KROMPECHER Nr. 166.
[6]) KROMPECHER l. c.

im Foetalleben[1]) in die Erscheinung tritt. Wir haben nach diesen und anderweitigen Erfahrungen[2]) die Bedeutung der mehrfachen Theilung besonders für die Herstellung mehrkerniger Zellen[3]) nicht zu unterschätzen, dürfen indessen ausserdem annehmen, dass dadurch, indem eine Zelltheilung der Kerntheilung folgt,[4]) auch eine Mehrheit einzelner Zellen entstehen kann. — Es wäre aus gleich zu nennenden Gründen voreilig, wenn wir daraus, dass in unseren Objekten nur einmal ein zweifelloser Befund erhoben wurde, schliessen wollten, dass die Mehrtheilung in unseren Objekten auch wirklich nur einmal sich geltend gemacht hat. Krompecher hat meiner Ansicht nach mit vollstem Recht darauf hingewiesen, dass die Mehrtheilungsfiguren, je nachdem man sie ganz oder theilweise von der Fläche, von der Kante oder Spitze betrachtet, ein sehr verschiedenes Aussehen besitzen, ferner, dass nicht selten durch Zerschneidung derselben eine mitotische Zweitheilung mit sogenannten verirrten Schleifen vorgetäuscht wird. Ich habe nicht so gar selten bei meinen mitotischen Figuren derartige verirrte Schleifen und Schleifenabschnitte gefunden und wenn ich nun auch nicht für alle diese Bilder die Mehrtheilung verantwortlich machen möchte,[5]) letztere immerhin für selten halte, so ist jedenfalls mit der entsprechenden Möglichkeit zu rechnen. Es ist zu diesem Zweck ein besonderes Studium von Nöthen, das indessen wegen der Kleinheit der meisten Figuren, wegen der zahlreichen anderweitigen Gewebsveränderungen und nicht zum wenigsten wegen der Lückenhaftigkeit der Serienschnitte gerade hier auf grosse Schwierigkeiten stossen dürfte. — Selbst bei der erwähnten in einer grösseren Granulationszelle befindlichen Mehrtheilungsfigur sind solche Schwierigkeiten vorhanden, sobald es sich darum handelt, die Theilungszahl zu bestimmen. Da ich weder Spindeln wahrzunehmen im Stande war, noch die Figur durch mehrere Schnitte hindurch verfolgen konnte, endlich im Hinblick auf die Krompecher'schen Angaben, möchte ich bei der Deutung sehr zurückhaltend sein. Für eine 4. Theilung, an die man bei oberflächlicher Betrachtung erinnert wird, sind in dem einen Schenkel der Figur die Schleifen zu zahlreich, in dem anderen zu spärlich. Ich vermuthe daher, dass eine höherwerthige Theilung vorliegt, deren Zahl in suspenso bleiben muss. — Es ist hier noch einer weiteren Figur (51 a) zu gedenken, die sich allem Anschein nach in einem Lymphocyten befindet. Ob wir es hier überhaupt mit einer Mehrtheilung zu thun haben, muss gleichfalls unentschieden bleiben. Wir werden an eine in Metakinese befindliche Mehrtheilungsfigur erinnert, da die chromatische Substanz, auf

[1]) v. Kostanecki l. c.
[2]) Flemming Nr. 124, Arnold Nr. 93.
[3]) Vergl. oben unter „Riesenzellen".
[4]) Arnold l. c.
[5]) Siehe unten S. 147.

das Centrum des Kerns zusammengedrängt, strahlenförmig auseinanderweicht, wobei allerdings der eine Strahl an seinem Ende aufgerollt erscheint, so dass man das Bild einer Fühlhörner tragenden Schnecke erhält. Bei der Kleinheit der Figur, die mit homogener Immersion Ocular 12 gezeichnet ist, lässt sich Genaueres über die Beschaffenheit der chromatischen Substanz nicht feststellen. Nur so viel ist sicher, dass eine Degenerationserscheinung ausgeschlossen ist.

Arnold hat bekanntlich von der mitotischen eine zweite Art der indirekten Kerntheilung als indirekte Fragmentirung abgesondert und der indirekten Segmentirung (Mitose) gegenüber gestellt Hierbei wird der Kern, dessen chromatische Substanz gleichfalls wiederum eine Lageveränderung erfährt, in unregelmässiger Weise gespalten. Es divergiren über die betreffenden Kernfiguren, resp. ihre Bedeutung, die Ansichten der Autoren auf das Weitgehendste. Rechnen doch Einige sie durchaus den regressiven Kernveränderungen zu[1]) und betrachten Arnold's Auffassung als nicht genügend begründet. Wenn man die zahlreichen Veröffentlichungen Arnold's und seiner Schüler über diesen Gegenstand liest, wenn man die darin, sowie in den Arbeiten van Beneden's, Bizzozero's, Metschnikoff's, Stschastny's u. A. enthaltenen Abbildungen betrachtet, so gewinnt man den bestimmten Eindruck erstens, dass man hier mit der Annahme von Degenerationserscheinungen nicht auskommt, ferner dass es, wie Arnold selbst wiederholt betont hat, Figuren gibt, die mit dem Schema der indirekten Segmentirung nicht wohl vereinbar sind. Auch ich bin, obwohl selten, solchen Figuren begegnet (vergl. z. B. Fig. 19a, h). Wenn ich nun auch weiter unten zeigen zu können hoffe, dass manche derselben gleichwohl als mitotische anzusehen sind, so bleibt doch noch ein anderer Theil übrig, bei dem eine solche Deutung bislang wenigstens nicht möglich erscheint, bei dem also wohl oder übel die Bezeichnung als indirekte Fragmentirung zu Recht bestehen dürfte. —

Wenden wir uns nun der Betrachtung derjenigen Kerne zu, die, Chromatokinese zeigend, sich sicher als im Untergang begriffene dokumentiren, so ist in erster Linie des von Flemming seiner Zeit als Chromatolyse bezeichneten Vorgangs zu gedenken. Ich habe gelegentlich meiner Arbeiten über die Follikelobliteration (Atresie)[2]) im Eierstock mich wiederholt mit dem Studium dieses Vorgangs beschäftigt und ihn mit Flemming früher als einen solchen definirt, „bei dem das

[1]) Schmaus & Albrecht l. c., v. Kostanecki l. c.
[2]) l. c.

veränderte konsolidirte Chromatin[1]) der Kerne bei lang erhaltener oder schon früh zerstörter Kernmembran körnig zerfällt und sich in der von dem umgebenden Zellkörper oder anderweit gelieferten Flüssigkeit vertheilt und allmählich oder schnell darin gelöst wird". Eine vorangängige chemische Veränderung, eine Konsolidirung des Chromatins erschien deshalb wahrscheinlich, weil dasselbe zunächst oft einen eigenthümlichen Glanz und erhöhte Färbbarkeit aufwies — welcher Art diese Veränderung ist, darüber lässt sich nicht einmal eine Vermuthung aufstellen. — Wenn ich früher den Ausdruck „körnigen Zerfall" gebraucht habe, um die veränderte Beschaffenheit des Chromatinnetzes zu charakterisiren, so möchte ich heute statt dessen mit SCHMAUS und ALBRECHT lieber von einer Chromatokinese sprechen. Es handelt sich in der That zunächst um eine Lageveränderung des Chromatins, die seiner Auflösung vorangeht. Das Chromatin sammelt sich innerhalb des Kerns in Form einzelner gröberer, meist runder, seltener stäbchenförmig oder unregelmässig gestalteter Körner und zwar an verschiedenen Stellen: entweder wir finden solche nur an der Kernwand, oder nur im Gerüst, oder es ist endlich der ganze Kern unregelmässig damit erfüllt (vergl. meine früheren Figg., ferner die Figg. 19 c u. d, 48 a, 51 b u. a.). Nicht selten ist anfangs zwischen den Körnern noch eine Fadenverbindung sichtbar (Fig. 31), doch sind die Verbindungsfäden gewöhnlich gröber als die normalen. Sie bilden mitunter radiär konvergirend die Brücke zwischen der körnig erscheinenden Peripherie und dem entsprechend veränderten Centrum des Kerns. Das Kernkörperchen und ein Theil des Kerngerüsts, resp. die Kernmembran, lassen anfangs bisweilen keine Veränderung erkennen. Meist ist aber eine Entfärbung der letzteren eingetreten, wenn noch ein Theil des Gerüsts erhalten ist, oder sie besitzt Lücken (Fig. 48 a); das Kernkörperchen ist als solches nicht mehr wahrnehmbar, vielleicht mit den vorhandenen Körnern verschmolzen, das Gerüst verliert die deutliche Zeichnung und blasst ab. — Sehr bald geht die Verbindung der einzelnen Körner verloren, sie werden gröber und grösser und vereinigen sich bisweilen zu wenigen ganz grossen Brocken oder Scheiben. Dann, oft noch ehe es zu einer solchen Vereinigung gekommen, nimmt ihre Zahl und die Färbbarkeit ab und sie verschwinden allmählich oder schnell. Mitunter scheint zuvor eine Wanderung der einzelnen Körner stattzufinden. (Fig. 19 d)

[1]) Mit SCHMAUS und ALBRECHT l. c. sind hier unter Chromatin selbstverständlich nur die durch ihre besondere lebhafte Färbung kenntlichen Kernbestandtheile gemeint. Ob unter gewissen Umständen auch normal ungefärbte Substanz färbbar wird (vergl. STROEBE bei SCHMAUS u. A.) und dann als Chromatin imponirt, ohne solches zu sein, muss völlig dahingestellt bleiben. Wir müssen ja wohl in manchen Fällen, z. B. bei der Hyperchromatose (siehe unten) zu einer solchen Vorstellung unsere Zuflucht nehmen.

Die Form des sich immer mehr entfärbenden Kerns bleibt dabei nicht selten lange erhalten oder aber dieselbe ist zerstört — die Körner liegen frei in der Zelle (Fig. 19c).

In manchen Fällen nimmt der mit Chromatinkörnern dicht erfüllte Kern eine mehr diffuse Färbung an (vergl. meine früheren Figg. und Fig. 60b) und es entsteht daraus ein entweder homogenes oder einzelne Lücken enthaltendes stark gefärbtes Gebilde. Bisweilen tritt diese Homogenisirung und Dunkelfärbung auch nur im Bereich der körnig modificirten Kernmembran ein, wobei das Kerngerüst abblasst und seine normale Zeichnung und sein Kernkörperchen verliert — es entstehen dann Bilder, wie sie Fig. 51b veranschaulicht — dieselben sind relativ häufig zu finden. —

Schmaus und Albrecht haben sich in neuerer Zeit ausführlich mit den im Kern vorkommenden Rückbildungsprocessen beschäftigt. Die Verfasser betrachten zunächst die Chromatinumlagerung, die Chromatokinese, getrennt von der Degeneration des Kerns — es soll die letztere erst sekundär in Folge einer Zerstörung der Kernwand eintreten. Wenn es nun auch sicher Fälle von Umlagerung der chromatischen Substanz gibt, bei der von einer Kerndegeneration nicht die Rede sein kann — man braucht blos an die mitotische Chromatokinese, an die Ausstossung der Richtungskörperchen bei befruchteten Eiern u. s. f. zu denken — so ist mir doch zweifelhaft, ob wir die erwähnte Trennung heute schon in so weitgehender Weise, wie die Verfasser es gethan haben, durchführen können. Bei der Chromatolyse vor Allem scheint mir die Umlagerung der chromatischen Substanz vielfach, vielleicht immer, die erste Phase der beginnenden Kernrückbildung zu sein. Ich schliesse das erstens daraus, dass die Veränderung der Kernwand (s. oben) häufig zu einer Zeit auftritt, in der die Umlagerung der chromatischen Substanz noch wenig ausgeprägt ist, ich schliesse das weiter indirekt aus der in anderen Objekten [1]) bei beginnender Chromatolyse beobachteten Fettdegeneration des Zellkörpers — endlich daraus, dass oft schon frühzeitig ein Chromatinschwund (nach Schmaus und Albrecht eine Hypochromatose) zu konstatiren ist. Hat es nicht an sich schon seine Bedenken, die Hypochromatose, wie Verfasser es wollen, unter die nicht degenerativen Processe einzureihen? Wie man aus der obigen Mittheilung über frühzeitigen Chromatinschwund bei der Chromatolyse ersieht, kann ich den Verfassern weiterhin nicht ganz beipflichten, wenn sie, allerdings mit Einschränkung, der Lösung des Chromatins i. A. eine Vermehrung desselben (eine Hyperchromatose) vorangehen lassen. Wie mir scheint, dürfte, soweit sich überhaupt darüber urtheilen lässt, die Menge des Chromatins entweder gleich geblieben sein und nur die Vertheilung eine Aenderung erfahren haben. Oder aber die

[1]) Nr. 207, 208.

Menge ist bei gleichzeitiger Lageveränderung vermindert und vermindert sich durch den Process der Lösung immer mehr. Im Uebrigen wird man in der obigen Schilderung ohne Weiteres die von den Verfassern aufgestellten Formen der Kernwand-, Gerüst- und totalen Hyper- resp. Hypochromatose wiedererkennen mit dem Unterschied, dass eben meiner Ansicht nach die Menge des Chromatins häufig nicht verändert, häufig vermindert und seltener vermehrt erscheint. — Die von den Verfassern in ausgedehntem Masse beobachtete Kernwandsprossung, bei der Chromatinpartikel die unveränderte Kernwand durchwandern, habe ich, obgleich ich diesem Vorgang besondere Aufmerksamkeit geschenkt, bisher nicht sicher konstatiren können. Selbstverständlich zweifele ich an dem auch schon von anderer Seite berichteten Vorkommen nicht im Geringsten, um so weniger, als auch einige meiner Bilder (vergl. oben) auf eine Wanderung hindeuten. Wie lange dabei der Kern seine Integrität bewahren kann, ob er sie immer bewahrt, darüber bedarf es wohl noch weiterer Untersuchungen.

Dass es Kernbilder von zweifellos degenerativer Bedeutung gibt, bei denen eine vorangängige Vermehrung des Chromatins, eine Hyperchromatose supponirt werden muss, scheinen mir die oben erwähnte Fig. 60b und einige meiner früheren Figuren zu beweisen. Dieselben sind der sog. Pyknose zuzurechnen, bei der (daher der Name) das Kernchromatin dicht zusammengedrängt und ausserdem stark gefärbt ist. Nach meinen Beobachtungen bin ich im Gegensatz zu Schmaus und Albrecht nicht im Stande, diese Pyknose als eine gesonderte Form des Untergangs von der Chromatolyse scharf zu trennen. Wenn auch zugegeben werden soll, dass hierbei häufiger eine unregelmässige Kernform gefunden wird, so kommen andererseits m. A. n. entschieden Uebergänge zwischen den mit Chromatinkörnern gefüllten und den diffus und stark gefärbten Kernen derart vor, dass man in letzteren hier und da noch deutlich einzelne Körner wahrnimmt, als ferner ein Theil des Kerngerüsts leicht diffus gefärbt erscheint, ein anderer stark gefärbte Chromatinkörner enthält (vergl. z. B. meine frühere Fig. 20f.[1]). Diese Uebergänge sind es, die mich noch mitbestimmen, in dem der Lösung des Chromatins vorangehenden Lagewechsel vielfach den ersten Beginn der Kerndegeneration zu sehen. — Nicht selten besitzen die in ihrer Form entweder intakten oder zerstörten pyknotischen Kerne helle Vakuolen im Innern oder richtige Maulbeerform; Fig. 27f[2]) veranschaulicht ein solches Bild. Schmaus und Albrecht haben noch verschiedenartige weitere Modifikationen beschrieben und dieselben zu klassificiren gesucht. In einigen dieser Fälle nehmen sie eine sekundäre Fett- und Kalk-

[1]) Nr. 208.
[2]) Vergl. oben Kapitel 2 S. 56.

ablagerung im Kern an; speciell die letztere Annahme hatte auch in Betreff unserer Figur viel für sich.

Während manche Autoren, wie KLEBS [1]), derart zwischen Karyolyse und Karyorhexis unterschieden haben, dass im ersteren Fall das Chromatin durch Flüssigkeit ausgelaugt werden, im letzteren Fall sich ohne Auslaugung verändern und in einen nicht färbbaren Körper übergehen soll, sind SCHMAUS und ALBRECHT bei ihren diesbezüglichen Versuchen zu dem Resultat gekommen, dass der Einfluss der Auslaugung nie ganz ausgeschlossen werden könne, dass in ihr aber nicht die erste Ursache des Chromatinschwundes gesucht werden dürfe, da das normale Chromatin in den Körpersäften unlöslich sei und erst später löslich werde. Ist es nun aber nicht denkbar, dass, wenn wir demgemäss eine vorangängige chemische Umwandlung des Chromatins supponiren (vergl. auch oben), der Anstoss zu dieser Umwandlung durch einen primären Flüssigkeitserguss gegeben wird und dass dann die Auslaugung doch in gewissem Sinne direkt zum Schwunde führt? Wie dem auch sein mag, gleich wie früher, so habe ich mich auch diesmal auf das Bestimmteste überzeugt, dass, wie schon meist aus der abgerundeten Form der Chromatinbrocken hervorgeht, ein Flüssigkeitserguss eine bedeutsame Rolle spielt, als dessen ursächliches Moment wir oben zum Theil den T.B. kennen gelernt haben.

Wir haben im Vorhergehenden Kernbilder besprochen, die einerseits sicher als progressive, andererseits sicher als regressive zu betrachten waren. Zwischen den Extremen sind nun eine Reihe solcher vorhanden, die ein indifferentes Stadium repräsentiren, denen, wie schon SCHMAUS und ALBRECHT treffend hervorgehoben haben, nicht anzusehen ist, in welche Kategorie sie gehören. Hierher sind einmal diejenigen zu rechnen, bei denen der Kern eine feine, durch lebhaftere Färbung ausgezeichnete Körnelung erkennen lässt, wie sie dem ersten Stadium der Mitose, aber auch der Chromatolyse vorangehen kann. Der erwähnte grössere Glanz und die eigenthümliche Starrheit des Chromatingerüsts bei beginnender Chromatolyse sind Zeichen, die nicht immer als untrüglich zu gelten haben. In wie weit spätere Stadien der Kinese, resp. Hyper- oder Hypochromatose, in dem einen oder anderen Sinn zu deuten sind, dass SCHMAUS und ALBRECHT das Gebiet des indifferenten Stadiums sehr weit ausgedehnt wissen wollen, wurde bereits oben mitgetheilt. Dazu kommt nun, dass zweifellos in jeder Phase progressiver Bedeutung eine Rückbildung, ein Untergang des Kerns erfolgen kann. Ich habe ausserordentlich häufig gerade in den vorliegenden Objekten derartig rückgebildete Kerne wahrgenommen, ohne im Stande zu sein, über die Mechanik dieser Rückbildung etwas Genaueres auszusagen. Ich kann nur mittheilen, dass ich bisher einzig rückgebildete

[1]) Vergl. bei SCHMAUS und ALBRECHT l. c.

Mitosen als solche noch zu erkennen vermochte und dass die Rückbildung in dem Auftreten einer verwaschenen Färbung, unscharfen Zeichnung der Schleifen und Unregelmässigkeiten der Kontouren, in denen nicht selten eine Lücke sichtbar wird, besteht. Am häufigsten scheinen die Spirem- und Asterphasen, die dann einen plumpen, durch die Zeichnung sehr schwer wiederzugebenden Eindruck machen (Figg. 60 c u. 67) betroffen zu sein; bisweilen sind (Fig. 67) vermuthlich die eingedrungenen T.B. für die Rückbildung verantwortlich zu machen.

Zahlreiche Kerne lassen Erscheinungen erkennen, bei denen von einem vorangängigen Lagewechsel des Chromatins nicht wohl die Rede sein kann.[1]) Unter diesen sind folgende besonders auffallend. Wir finden einmal in den verschiedensten Zellen recht häufig Kerne, welche in ihrem Gerüst ein kreisrundes oder mehr ovales scharf geschnittenes Loch besitzen. Dasselbe ist öfters von einem Chromatinring mit feiner Körnelung umgeben, der sich der Kernmembran durchaus ähnlich verhält (Fig. 19 e, 48 b). Das Chromatingerüst, die eigentliche Kernmembran zeigen dabei entweder nicht die geringste Abweichung von der Norm, oder aber wir finden sie verändert (Fig. 48 b). Die in ihrer Zeichnung und Begrenzung völlig intakte Kernmembran ist entsprechend dem centralen Loch an beiden Seiten deutlich eingeschnürt. Diese Einschnürung nimmt, wie sich an zahlreichen Bildern verfolgen lässt, zu und wir erhalten zwei oft nur noch eben durch eine schmale Brücke zusammenhängende Kerne, die je nach dem mehr oder minder centralen Sitz des Loches die gleiche oder eine verschiedene Grösse besitzen (Fig. 48 b). Die Kerne rücken allmälig auseinander, bleiben aber oft noch durch deutliche, gefärbte Fortsätze (Fig. 48 d), die bisweilen eine recht beträchtliche Länge besitzen, mit einander in Verbindung.

Wir finden weiterhin häufig in einer Zelle, am häufigsten in Lymphocyten und davon ableitbaren Plasmazellen, zwei oder mehr Kerne, die, gleich oder verschieden gross, noch deutlich durch ein Stück einer gemeinsamen Kernmembran oberflächlich verbunden sind, obgleich sie ihrerseits jeder ihre gesonderte Membran und ein völlig normales Gerüst besitzen. Sie liegen dabei entweder ganz dicht bei einander (Fig. 35 d) oder sie sind etwas auseinander gerückt (Fig. 35 c). Besonders in letzterem Fall ist die Verbindungsbrücke deutlich sichtbar. Ob diese Bilder mit solchen in Beziehung zu bringen sind, bei denen in dem regelmässig ge-

---

[1]) Es kommen hier, in einem gewissen Gegensatz zu den Epithelien, vor Allem den Follikelepithelien, bei denen die Chromatolyse vorwiegt, häufiger die Kerne der bindegewebigen Elemente und Leukocyten in Betracht: dass dieser Gegensatz indessen kein strikter ist, beweisen die in den Leukocyten beobachteten chromatokinetischen Vorgänge. (Fig. 19.)

formten Kern ein Theil des Gerüstes etwas lebhafter gefärbt erscheint, ob man an die Neubildung einer Kernmembran denken darf, ob das zwischen der alten und der event. neugebildeten Kernmembran gelegene Stück Kerngerüst, ebenso wie mutatis mutandis bei den Lochkernen verloren geht, darüber ins Klare zu kommen ist mir nicht gelungen. Auch über die Bildungsweise der notorisch vorhandenen Lücke in den oben geschilderten Lochkernen muss zunächst jede Aeusserung vernünftigerweise unterbleiben. —

Dass es sich bei den genannten Erscheinungen nicht lediglich um Kunstprodukte, hervorgerufen durch die Härtungsflüssigkeiten, handelt, dafür bürgt mir nicht nur die regelmässige Wiederkehr in verschieden vorbereiteten Objekten, sondern auch die Thatsache, dass von anderer Seite bei ganz anderer Gelegenheit Aehnliches berichtet worden ist. So hat z. B. MEVES [1]) an den Zellkernen der Spermatogonien des Salamanders ganz analoge Beobachtungen angestellt und es sind ja die Erörterungen über die neuerdings immer häufiger wahrgenommene direkte Kerntheilung, die direkte Segmentirung und Fragmentirung, überhaupt an der Tagesordnung. Es fragt sich nur, welche Bedeutung wir derselben zusprechen sollen, diejenige einer progressiven oder einer regressiven Erscheinung? Auch hier sind die Autoren in zwei Lager gespalten. Die Mehrzahl, besonders die Neueren, erklären sich für die letztere Auffassung, ja KROMPECHER [3]) glaubt die Richtigkeit derselben durch Beweise stützen zu können.[4]) Andere, ARNOLD [5]) an der Spitze, wollen die erstere Möglichkeit wenigstens offengehalten wissen, auch in dem Sinne, dass nicht nur der Kern sich vermehrt, sondern dass der Kerntheilung eine Zelltheilung nachfolgt. Wenn ich auch für eine solche nachfolgende Zelltheilung weder bei den Lochkernen noch bei den übrigen oben geschilderten Kernbildern bisher einen Anhaltspunkt gefunden habe, so scheint mir die Möglichkeit derselben um so weniger von der Hand gewiesen werden zu dürfen, als, wie wir gesehen haben, nicht nur Leukocyten und Granulationszellen, sondern unter unseren pathologischen Verhältnissen auch präexistente Gewebszellen, vor Allem Bindegewebs- und Thekazellen, derartige Erscheinungen in ihren Kernen erkennen liessen. Im Allgemeinen möchte ich indessen der von CHUN [6]) und FLEMMING geäusserten Ansicht beipflichten, wonach durch amitotische Theilung vermuthlich die Kernperipherie vergrössert und dadurch dem

---

[1]) Citirt nach SACK. Ueber vakuolisirte Kerne der Fettzellen etc. Arch. f. mikr. An. Bd. 46 1895 S. 467 Anm. 2.

[2]) v. KOSTANECKI u. A.

[3]) Nr. 167.

[4]) S. u.

[5]) l. c.

[6]) Siehe bei FLEMMING l. c.

cellulären Stoffwechsel gedient wird.[1]) Sicher dünkt mich jedenfalls so viel, dass in den verschiedenartigsten Zellen durch die amitotische Theilung eines Kerns, wie wir sie oben beschrieben haben, zwei oder mehr neue intakte, vermuthlich ihrerseits noch der Fortpflanzung und des Wachsthums fähige Kerne entstehen können, mit anderen Worten dass weder bei den Leukocyten noch bei den präexistenten Zellen die direkte Kerntheilung immer einer Dissolution, einer Kernauflösung gleichzusetzen ist. Ich schliesse das einmal aus der vielfach völlig normalen Beschaffenheit des Chromatinnetzes in diesen Fällen, vor Allem aber daraus, dass ich verschiedentlich derartige, aus mehreren noch zusammenhängenden einzelnen Kernen bestehende Gebilde in unzweifelhafter mitotischer Theilung begriffen gefunden habe (Fig. 13, 38 b).[2]) — Es ist eine ganz andere Frage, ob den erörterten Kernbildern einzig und allein nur diese Bedeutung zukommt. Ehe wir hierauf antworten, ist auf folgende weitere Bilder hinzuweisen.

Wir finden durchaus nicht selten Kerne, deren Chromatingerüst, ohne irgend welchen Lagewechsel des Chromatins aufzuweisen, sich durch auffallende Blässe auszeichnet — wir erkennen sowohl das Kernkörperchen als auch die Chromatinfäden, aber sie sind ausserordentlich viel schwächer gefärbt als in der Norm (Fig. 54). Die Kernmembran ist in manchen dieser Fälle normal, in anderen ist ihre chromatische Körnelung gleichfalls blasser, ohne unterbrochen zu sein; endlich in einer dritten Reihe von Fällen hat eine Unterbrechung stattfunden (Fig. 54 a). Man kann die darauf folgenden Stadien, möchte ich sagen, successive verfolgen, derart, dass man ausser der Kernmembran ein immer grösseres Stück des Kerngerüsts schwinden sieht (Fig. 54 b, c), bis schliesslich auch das letzte Kernfragment unsichtbar wird. Ich habe schon früher[3]) auf diese Form des einfachen Kernschwundes, wie er diesmal besonders häufig in bacillenhaltigen, partiell nekrotischen Granulationszellen zu finden war, aufmerksam gemacht und ihn mit der von Palladino[4]) aufgestellten „Atrophia diretta" in Beziehung gebracht. Dass die hier vorhandene Hypochromatose des Kerns auf Rechnung einer Auslaugung des Chromatins zu setzen ist, glaubte ich schon damals, ebenso wie heute in Erwägung ziehen zu dürfen.

Wie mich dünkt, kommt nun diese Form des Kernuntergangs ohne Chromatokinese nicht nur in den im Uebrigen unveränderten Kernen vor, sondern sie kann auch in den Lochkernen, in den zerschnürten Kernen u. s. f., jederzeit eintreten und den ursprünglich progressiven

---

[1]) Vergl. oben unter „Riesenzellen".
[2]) S. u. S. 147.
[3]) Nr. 208.
[4]) l. c.

Erscheinungen ein vorzeitiges Ende bereiten. Es gilt hier dasselbe, was wir bei den oben besprochenen chromatokinetischen Vorgängen konstatirten. Möglicherweise ist auch hier ein indifferentes Anfangsstadium vorhanden. Mit unseren relativ groben Hilfsmitteln werden wir nur allzuhäufig nicht im Stande sein, über einen speciellen Fall eine Entscheidung zu treffen. Im Allgemeinen gibt uns aber wohl die Beschaffenheit des Chromatingerüsts Aufschluss. Wenn wir dasselbe, wie so oft in mehrkernigen Wanderzellen (Fig. 31 w), wie bisweilen in Lochkernen verschiedener Herkunft (Fig. 48 c), deutlich abgeblasst finden, wenn die Kernmembran dabei ausserdem noch Lücken zeigt, so dürfen wir mit einigem Recht an den beginnenden Untergang einer vielleicht ursprünglich progressiven Kernform denken.

Mit dem Gesagten ist indessen die Fülle der vorhandenen Bilder auch noch nicht annähernd vollständig erklärt. Es ist vielmehr kaum daran zu zweifeln, dass zwischen den geschilderten Erscheinungen noch die mannigfaltigsten Kombinationen auftreten, die im Einzelnen alle aufzuführen ein Ding der Unmöglichkeit ist. Nur Folgendes soll hervorgehoben werden: Wenn wir z. B. in einem Kern (vergl. Fig. 12 b) die eine Hälfte mit zusammenhangslosen Chromatinkörnern gefüllt finden, in der anderen Hälfte das Kerngerüst abgeblasst, aber sonst intakt finden — bisweilen zeigt die Kernmembran in solchen Fällen auch Lücken — so dürfen wir an eine Kombination von Chromatolyse und einfacher Atrophie denken. Wenn wir Bilder wie Figur 31 und 47 a zu Gesicht bekommen, so ist eine Kombination von Chromatolyse und Kernzerschnürung für möglich zu erachten, dieselbe scheint besonders in Käseherden, sowohl bei Granulations- wie bei mehrkernigen Wanderzellen eine bedeutsame Rolle zu spielen. Sehr häufig sind in diesen Fällen Bacillen in der Nachbarschaft der zerstörten Kerne nachzuweisen. — Die Figuren, bei denen der zweifellos mitotische Kern abgeblasst ist (Fig. 60 c), ohne dass das Chromatin anscheinend eine weitere Lageveränderung erfahren hat, erinnern an eine Kombination von mitotischer Chromatokinese und wiederum einfacher Atrophie. Wie mir scheint, gehen nicht wenige Mitosen auf diese Weise zu Grunde. Weitaus interessanter als diese Bilder sind indessen diejenigen, bei denen eine Kombination der indirekten und direkten Theilung nicht nur wahrscheinlich, sondern beinahe gewiss ist. Es handelt sich um das gleichzeitige Vorkommen der indirekten Segmentirung (Mitose) einerseits und der direkten Fragmentirung und Segmentirung andererseits in einem Kern. Krompecher[1]) hat vor Kurzem Befunde veröffentlicht, welche ihm ebenso wie mir das gleichzeitige Vorkommen beider Theilungsarten in einem Kern zu be-

[1]) Nr. 167.

weisen scheinen. Wenn er indessen zu dem Schlusse gelangt, dass, „da die Annahme zweier principiell verschiedener Theilungsarten in einem Kern an das Unmögliche grenzt", die Mitose allein als eine progressive, die Amitose als eine regressive Theilungs- resp. Degenerationserscheinung zu erklären sei, so kann ich ihm hierin durchaus nicht beipflichten. Die Bilder, die ihm vorgelegen haben, sind in mitotischer Theilung befindliche Kerne, bei denen sich einige Schleifenstücke von der Hauptmasse der übrigen abgetrennt zeigten und als durch direkte Theilung abgeschnürt angesehen werden mussten. Ebenso wie s. Z. in den Endothelkernen der entzündeten Hornhaut [1]) habe ich auch in meinen diesmaligen Objekten eine solche Abschnürung und ein gewisses Selbstständigwerden von Schleifenstücken (vergl. u. a. Fig. 60 a) beobachtet. Wenn in manchen Fällen an eine zerschnittene mitotische Mehrtheilungsfigur gedacht werden darf, so kommt man jedenfalls mit dieser Annahme allein nicht aus — es würden vermuthlich die als solche erkennbaren Mehrtheilungsfiguren häufiger sein. Schon früher dachte ich vielmehr daran, dass auf diese Weise Nebenkerne gebildet werden könnten — und ich halte diese Möglichkeit für um so eher gegeben, als ich im Gegensatz zu Krompecher die neben die eigentliche Kernfigur gelagerten Schleifen gewöhnlich durchaus nicht degenerirt, abgeblasst oder verklumpt, sondern ganz normal gebildet gefunden habe. Aber auch aus anderen Gründen scheint mir die Krompecher'sche Ansicht von der Bedeutung dieser Abschnürung anfechtbar. Zunächst scheint mir noch nicht bewiesen, dass, wie Krompecher annimmt, in allen derartigen Fällen die amitotische Theilung der mitotischen nachfolgt, da bisweilen eine ganze Anzahl von Schleifenstücken ausserhalb des Bereichs der eigentlichen Kernfigur liegen, die sehr wohl einem primär amitotisch abgeschnürten Kern entsprechen können. Aber selbst wenn wir hier die Krompecher'sche Annahme als die wahrscheinlichere gelten lassen, so glaube ich in der Lage zu sein, aus anderen Figuren den Beweis zu liefern, dass thatsächlich der umgekehrte Fall — primär amitotische, sekundär mitotische Theilung — vorkommt. Wenn wir die Granulationszellen entstammenden Figg. 13 und 38 b betrachten, so ergibt sich, dass Kerne, die genau in derselben Weise zu einander liegen, wie wir es oben für manche durch direkte Theilung entstandene Kerne geschildert haben, dass Kerne, die zum Theil noch in Verbindung stehen, denen man den ursprünglichen Zusammenhang gewissermassen noch ansieht, sich in der mitotischen Spiremphase befinden. Ebensowenig wie die Mitose, kann m. A. n. hier die amitotische Theilung bezweifelt werden. Letztere muss aber in Folge der Konfiguration des Bildes der Mitose vorangegangen sein. — Noch weitere Figuren scheinen mir die Ansicht zu bestätigen, dass ein solches Verhältniss zwischen amitotischer

[1]) Nr. 206.

und mitotischer Theilung besteht. Man trifft nämlich bisweilen in Anaphase befindliche Mitosen mit centraler Lücke an, die sich oft genau wie diejenige der früher erwähnten Lochkerne verhält. Figuren, wie ich eine (Fig. 22) in meiner Arbeit über die künstlich entzündete Hornhaut abgebildet habe, bin ich auch jetzt wiederholt begegnet. Ein späteres allerdings nicht mehr so anschauliches Stadium ist diesmal in Fig. 19 h und 77 a dargestellt. Wenn ich früher hierin indirekte Fragmentirungsfiguren sehen zu müssen glaubte, so habe ich jetzt die Ueberzeugung gewonnen, dass es sich um in Mitose befindliche Lochkerne handelt, und gerade die eingetretene Mitose spricht indirekt wieder dafür, dass die Lochkerne durchaus nicht alle als degenerirte Gebilde aufzufassen sind, wie es z. B. v. KOSTANECKI angenommen hat. — Warum nun KROMPECHER theoretisch die Möglichkeit für ausgeschlossen hält, dass zwei, wie ich gern zugeben will principiell verschiedene Theilungsarten in einem Kern nach einander Platz greifen, ist mir nicht recht erfindlich. Wenn die mitgetheilten Beobachtungen sehr eindringlich für eine solche Möglichkeit sprechen, so kann ich auch theoretisch keinen rechten Gegengrund anerkennen. Warum sollen, analog der Kombination von verschiedenen Rückbildungsvorgängen, die wohl schwerlich geleugnet werden dürfte, sich nicht auch progressive Vorgänge verschiedener Art mit einander derart verbinden, dass sie, auf einander folgend, in kurzer Zeit zu einer starken Vermehrung der Kerne und auf diese Weise zu einer intensiveren Vergrösserung der Kernperipherie führen, wie die direkte Kerntheilung allein? Ob eine Zelltheilung in diesen Fällen gleichfalls eintreten kann, weiss ich nicht zu sagen — jedenfalls habe ich entsprechende Bilder nicht gefunden. Wenn sie nicht eintritt, so sind, wie wir das oben ausgeführt haben, die betr. Erscheinungen jedenfalls hinsichtlich der Bildung mehr- und vielkerniger Zellen nicht ohne Bedeutung.

Soviel über die an den Kernen angestellten Beobachtungen, die kurz zusammengefasst Folgendes ergeben haben: Wir können zunächst zwischen chromatokinetischen mit Lageveränderung des Chromatins einhergehenden und solchen Kernveränderungen unterscheiden, bei denen chromatokinetische Erscheinungen fehlen. In beiden Fällen handelt es sich theils um progressive, theils um regressive Veränderungen, die sich in der mannigfaltigsten Weise kombiniren können. In der ersten Gruppe kommen als progressiv vornehmlich in Betracht die mitotische Zwei- und Mehrtheilung, als regressiv die Chromatolyse und Pyknose. Die Chromatokinese ist nach unserer Auffassung meist das erste Zeichen der beginnenden Chromatolyse und lässt sich jedenfalls nicht immer von einer sekundären Kernwanddegeneration trennen. Bei der chromatolytischen Kinese, die sich entweder nur an der Wand oder im Gerüst oder im ganzen Kern abspielt, ist die Chromatinmenge vermuthlich oft dieselbe geblieben, öfters vermindert, seltener vermehrt. Eine Vermeh-

rung tritt ein bei der Pyknose, die von der Chromatolyse nicht streng geschieden werden kann. Die indirekten Kerntheilungsfiguren können jederzeit chromatolytisch oder pyknotisch zu Grunde gehen. — In der zweiten Gruppe spielt die einfache Kernatrophie als regressive Form eine weitverbreitete Rolle. Die Lochkerne und die direkten Segmentirungs- resp. Fragmentirungsfiguren sind mit der grössten Wahrscheinlichkeit zum Theil als progressive anzusehen, einmal aus morphologischen, ausserdem noch aus andern Gründen. Es kombiniren sich nämlich nicht nur ebenso wie bei der ersten Gruppe auch hier progressive und regressive Erscheinungen, sondern auch zwischen denjenigen der ersten und zweiten Gruppe erfolgt wechselseitig eine Kombination. In dieser Beziehung ist am wichtigsten die Aufeinanderfolge von direkter und indirekter mitotischer Theilung in den Produkten eines Kerns sowie die Mitose in Lochkernen. Aus unseren Bildern geht mit der grössten Wahrscheinlichkeit hervor, dass vielfach die direkte Theilung vorangeht, die indirekte nachfolgt; daraus wieder, dass die direkte Theilung durchaus nicht immer zum Kernuntergang führt, sondern auch Kernvermehrung zur Folge haben kann. Ob eine entsprechende Zelltheilung stattfindet, konnte nicht entschieden werden.

Ueber den Zellkörper weiss ich diesmal nicht viel anzuführen, da die angewandten Härtungsmethoden nicht geeignet waren, mir hierüber Aufschluss zu geben. Ueber die Dunkelfärbung des Protoplasmas sowie über Quellungsvorgänge in demselben wurde oben berichtet. Hier ist nur noch zu bemerken, dass sowohl fein- wie grobkörnige Degeneration (fettige? albuminöse? Degeneration) und Vakuolenbildung nachgewiesen werden konnte. Ein Theil dieser Erscheinungen ist zweifellos der Verkäsung einzureihen.

---

6. Kapitel.

Zusammenfassender Bericht über den Verlauf der Genitalspeciell der Eierstockstuberkulose.

1. Der Uterus erwies sich bei unseren 19 erkrankten Kaninchen im Ganzen nur 5mal afficirt. Dieser Befund ist indessen deshalb nur sehr bedingt massgebend, weil Tube und Uterus in einem Fall (Nr. 4) überhaupt nicht untersucht worden sind und in 3 anderen Fällen Nr. 15—17) die Untersuchung sich auf kleine Stücke der betreffenden Organe beschränkt hat. Der früheste Termin, an welchem eine Anomalie entdeckt wurde, war der 7. Tag (Kan. Nr. 8 rechts). Doch handelt es sich hier nur um die bacilläre Zerstörung einiger im Lumen liegenden

Granulationszellen, die vielleicht als abgestossene Epithelien[1]) aufzufassen sind. Diese Erscheinung wiederholte sich übrigens in verschiedenen Objekten. — In den 4 bleibenden Fällen waren tuberkulöse, theilweise durch Rund- und (entsprechende) Plasmazellen abgegrenzte und mit Riesenzellen und Bacillen (Nr. 12 S. 36) versehene Herde vorhanden. Dieselben lagen am häufigsten nur in dem peritonealen Gewebe, mehrere Male wurden jedoch auch in der Muskulatur (Nr. 9 u. 14) einmal ausserdem in der Schleimhaut (Nr. 12) solche Herde entdeckt. Es ist nach diesen Befunden vielleicht die Vermuthung erlaubt, dass die Erkrankung sich hier von Aussen nach Innen fortgesetzt hat. Da in den Kernen der Muskelzellen niemals mit Sicherheit mitotische Vorgänge nachgewiesen werden konnten, so ist zweifelhaft, ob sich die Tuberkelzellen auch aus letzteren rekrutirt haben.

Der Impftechnik im weitesten Sinne scheint in unseren Fällen insofern ein Einfluss zuzukommen, als die Tubenimpfung am ehesten im Stande ist, eine intensivere Erkrankung des Uterus auszulösen. In dem einzigen Fall von tuberkulöser Schleimhauterkrankung des Uterus handelte es sich um eine Tubenimpfung. Im Uebrigen dürfte hauptsächlich die je nachdem grössere oder geringere verimpfte Bacillenmenge Berücksichtigung verdienen.

2. Die Tube wurde häufiger, ja meist erkrankt gefunden, doch beschränkte sich die Erkrankung wiederum hauptsächlich auf die peritoneale Umhüllung und auf das Fimbrienende; die Tubenschleimhaut, mit der wir uns hier einzig beschäftigen wollen, war nur 6 mal afficirt. Doch ist aus den beim Uterus genannten auch hier giltigen Gründen die Zahlenangabe problematisch. Die Erkrankung bestand, wie beim Uterus und zwar bei demselben Thier (Nr. 8), 1 mal nur in bacillärer Zerstörung einiger Granulationszellen (abgestossener Epithelien?), ein Befund der sich gleich wie beim Uterus verschiedentlich wiederholte. In dem vorliegenden Fall ist bemerkenswerth, dass rechte und linke Tube sich gleich verhielten, obwohl rechts der Eierstock, links die Tube resp. das Mesosalpinxgewebe mittelst Röhrchen geimpft worden war.

In den weiteren 5 Fällen waren, wenn wir von der direkten Umgebung des etwa eingeführten Röhrchens hier absehen, 3 mal (Nr. 3 links, Nr. 9 rechts, Nr. 11 links) nur zerstreut oder herdförmig zusammen liegende Rund- und entsprechende Plasmazellen vorhanden, 2 mal fanden sich typische Tuberkel (Nr. 12 beiderseits, Nr. 18 links), die indessen keinmal Bacillen und nur 1 mal (Nr. 18 links) Riesenzellen enthielten. Typische Bacillen waren stets nur in der nächsten Nähe des eingeführten Röhrchens wahrzunehmen. Dass nicht nur das Tubenröhrchen eine Schleimhauterkrankung hervorzurufen im Stande ist, wird durch 2 Fälle bewiesen: beim Kaninchen

[1]) Vergl. S. 81.

Nr. 9 rechts und Nr. 18 links handelte es sich um Röhrchenimpfung des Eierstocks. Allerdings war in der Tube des ersterwähnten Thieres nur ein Rundzellenherd nachweisbar. In den Fällen von Tubenröhrchenimpfung, wo das Röhrchen wirklich in die Tube gelangt war, zeigten sich erst am 14. Tag (Nr. 12 beiderseits) wirkliche Tuberkel, während am 13. Tag (Nr. 11 links) nur Rund- und Plasmazellen gefunden wurden. Die Umgebung des Röhrchens und sein Inhalt verhielten sich in allen in Betracht kommenden Fällen ziemlich gleich — im Röhrchen waren vorwiegend mehrkernige Wanderzellen angesammelt, in seiner Peripherie ausser solchen grössere Granulationszellen, vielleicht zum Theil abgestossene Tubenepithelien, Rund- und Plasmazellen. In den späteren Terminen war die Zahl der Rundzellen und die Summe der Zerfallserscheinungen grösser.

Aus dem Gesagten ergibt sich, dass auch bei der Tube wie beim Uterus die peripheren Schichten anscheinend leichter und ausgiebiger afficirt werden und dass die Schleimhaut mindestens ebenso hochgradig erkrankt, wenn die Infektion von der Peripherie her erfolgt (Kaninchen Nr. 18), wie wenn eine direkte Infektion derselben (Kaninchen Nr. 11 und 12) vorgenommen worden ist. Die Bacillen scheinen im Anfang keinen günstigen Boden für ihr Fortkommen in der Schleimhaut gefunden zu haben, vielmehr meist mit den invadirten Zellen zu Grunde gegangen zu sein, was vielleicht mit dem Fehlen, resp. der Geringgradigkeit des Impftraumas zusammenhängt. Dass Bacillen vorhanden waren, beweist der Befund von Rund-, Plasma-, Granulations- und Riesenzellen.[1]) Ob sich die Tubenepithelien irgendwie aktiv an der Bildung der Tuberkelzellen betheiligt haben, muss fraglich bleiben.

3. Das Ligamentgewebe war stets, und zwar in der Regel am hochgradigsten erkrankt. Dabei ist zu vermerken, dass stets die Oberflächenerkrankung ausgedehnter und in dem Sinn weiter fortgeschritten war, als hier zuerst abgegrenzte Miliartuberkel sichtbar wurden. Es liess sich feststellen, dass die Granulationszellen, die an der Oberfläche theilweise vielleicht als abgestossene Endothelien aufzufassen sind, in der Tiefe sich zunächst ringförmig um die Maschen des lockeren Bindegewebes, um Fettzellen, ferner um bacillär, resp. durch Exsudation zerstörtes, präexistentes Gewebe, endlich um in gleicher Weise zerstörte, neugebildete Granulationszellen gruppirten. Theils durch koncentrische Ausfüllung, theils durch pilzförmige Einwucherung in die Maschenhohlräume entstanden allmählich solide Tuberkel. Alle Arten von neugebildeten Zellen, besonders sehr zahlreiche Riesenzellen sind vorhanden;

[1]) Dass so häufig nur Rund- und Plasmazellen gefunden und mehrkernige Wanderzellen ausserhalb der Röhrchen vermisst wurden, lässt nach den oben mitgetheilten Erfahrungen vermuthen, dass hier das Tuberkulin keine Wirksamkeit entfaltet hat.

die Zahl der Bacillen und mit ihr die der mehrkernigen Wanderzellen wechselt. An der Bildung der Tuberkelzellen betheiligen sich nach unserer Erfahrung ausser Leukocyten Bindegewebszellen, Peritoneal- und Gefässendothelien. Hinsichtlich der Muskulatur gilt das oben beim Uterus Mitgetheilte, hinsichtlich der Gefässe siehe beim Eierstock.

4. Der Eierstock.

Der Eierstock erwies sich in unseren 36 Fällen [1]) 1 mal (Kaninchen Nr. 8 links, Tubenröhrchen) anscheinend überhaupt nicht verändert; 2 mal war darin nur die starke Bindegewebsentwickelung auffallend (Kaninchen Nr. 17 rechts, 5 Wochen, Nr. 19 rechts, 8 Wochen, Schnittimpfung), 33 mal waren mit Sicherheit pathologische Processe nachweisbar, die sich trotz ihrer Ungleichwerthigkeit auf einander beziehen lassen.

Wir wollen uns dieselben in Form einer kontinuirlichen Reihe vorstellen. An das eine Ende der Reihe gehören diejenigen Eierstöcke, bei denen (Kaninchen Nr. 3 rechts, Nr. 9 links, Nr. 11 links) nur unter dem Einfluss von Bacillen entstandene rothe Körner und Tropfen in Mark-, Lutein-, Bindegewebszellen, in Gefässen und Eiern gefunden werden; an das andere Ende solche, bei denen ausgedehnte tuberkulöse Herde mit allen Attributen vorhanden sind (Kaninchen Nr. 18 u. a.). Zwischen den Extremen existiren die zahlreichsten Uebergänge. Bald stossen wir ausser auf rothkörnige Zellen auf ganz vereinzelte Granulations- und Riesenzellen, namentlich in den Follikelhöhlen oder Zonaringen; bald sind diese Elemente zahlreicher, es fehlt jedoch die herdförmige Sonderung; bald zeigen sich einzelne spärliche Miliartuberkel.

Je nach der Impftechnik — das Wort wiederum im weitesten Sinne gefasst — ist folgender Unterschied zu konstatiren. Nach der Impfung mittelst Tubenröhrchens (Nr. 12) und bei der Einreibung ist es zwar wiederholt zur Bildung von Granulationszellen, bei der Einreibung (Nr. 7) auch zu einer solchen von Riesenzellen gekommen, nicht dagegen zur Ausbildung von typischen Tuberkeln. Einzig bei direkter Schnitt- oder Röhrchenimpfung sind solche entstanden, im letzteren Fall jedoch auch nur dann, wenn eine genügende Menge bacillären Materials in den Eierstock hineingelangt ist. So fehlen z. B. manchen Eierstöcken der späteren Termine [2]) (Nr. 17 links, 5 Wochen, Nr. 19 links, 8 Wochen, Schnittimpfung; Nr. 10 links, 11 Tage, Eierstocksröhrchenimpfung) typische Tuberkel offenbar deshalb, weil die Schnitte zu seicht waren, resp. die Röhrchen nicht gehaftet haben. Dass indessen, auch wenn die Röhrchen nicht gehaftet haben resp. nicht gefunden worden

[1]) Bei den 19 Thieren ist 2 mal nur einseitig geimpft worden.

[2]) Das Fehlen von Tuberkeln in den frühesten Terminen (Kaninchen Nr. 1—4) versteht sich von selbst.

sind, mitunter eine Tuberkelbildung erfolgt, wird durch den Befund beim Kaninchen Nr. 18 (rechts, 5 Wochen) illustrirt.

Aus dem Gesagten darf wohl zunächst entnommen werden, dass eine intensivere tuberkulöse Erkrankung des Eierstocks beim Kaninchen nur erfolgt, wenn das bacilläre Gift direkt mit dem Eierstock in Berührung gebracht worden ist. Zwar gelingt es bisweilen bei Impfung der Tube die Bildung spärlicher Granulationszellen hervorzurufen — meist beschränkt sich indessen die Erkrankung auf das Auftreten von Bacillentrümmern im Gewebe. Auch bei der direkten Impfung des Eierstocks sind insofern wesentliche Unterschiede zu verzeichnen, als bei oberflächlicher mit geringer Läsion verbundener Impfung nur wenig Granulations- und vereinzelte Riesenzellen entstehen. Einzig bei Einführung genügender Giftmengen in das Eierstocksparenchym (vermuthlich unter Mitwirkung des Traumas) erfolgt eine ausgedehnte Erkrankung.

Acconci [1]) hat bei seinen Experimenten nur kleine aus typischen Epithelioidzellen bestehende Knötchen sich entwickeln sehen — Riesenzellen, Leukocyteninfiltration, Degenerationserscheinungen wurden vermisst. Es kann dieses in gewissem Sinne negative Resultat, da eine zu geringe Virulenz der T. B. nach anderweitigen Erfahrungen des Verfassers sicher ausgeschlossen erscheint, wohl nur der mir leider nicht bekannt gewordenen Impfungsmethode resp. zum Theil der zu geringen Giftwirkung zur Last gelegt werden; erinnern doch einige unserer Befunde bei ungenügender Impfung durchaus an die Acconci'schen, besonders diejenigen, wo (Kaninchen Nr. 19) Verkäsungserscheinungen fehlen und starke Bindgewebsentwicklung vorhanden ist. Auffallend und schwer erklärlich ist indessen, dass Acconci niemals die Bildung von Riesenzellen, ein in unseren Objekten auch bei spärlicher Impfung gewöhnliches Vorkommniss, wahrgenommen hat. Ob hier wieder die Tuberkulinwirkung verantwortlich gemacht werden muss, ob andere Umstände zu beschuldigen sind, entzieht sich meiner Beurtheilung. —

Mit der Vorstellung, dass es einer gewissen Intensität der Giftwirkung bedarf, damit eine ausgedehntere tuberkulöse Erkrankung eintritt, stehen die Bilder, bei denen wir zahlreiche Bacillenderivate im Eierstock und nur ganz spärliche (Nr. 12) oder gar keine Granulationszellen finden (Nr. 9 links, Nr. 10 links) in einem gewissen Widerspruch. Da wir nach den obigen Auseinandersetzungen es für wahrscheinlicher erklärten, dass hier thatsächlich Bacillen in die Zellen eingedrungen sind und sich mitsammt dem umgebenden Protoplasma aufgelöst haben und da sehr zahlreiche derartige rothkörnige Zellen vorhanden sind, so entsteht die Frage, warum es hier nicht, oder nur in geringem Masse zu progressiven Erscheinungen gekommen ist.

[1]) l. c.

Nun, einmal mag hier die Abwesenheit des Traumas oder Fremdkörpers im Eierstock — in den meisten Fällen ist eine Tubenimpfung wie bei Nr. 12 vorausgegangen — nicht ohne Einfluss sein. Ich bin aber im Zweifel, ob man mit dieser Annahme ausreicht. Wenn man nämlich berücksichtigt, dass gerade die Lutein- und Markzellen im Gegensatz zu den Eiern sehr häufig bei noch erhaltenem Kern und erhaltenen Zellkontouren, d. h. also ohne zerstört zu sein (Fig. 4), rothe Körner enthalten, so kommt man auf den Gedanken, dass diese Zellen widerstandsfähiger gegen die Bacillen sind und dass die Eierstöcke, die ihrer viele enthalten, deshalb weniger leicht erkranken, weil das Zerstörungscentrum, das in den Eierstöcken mit viel Follikeln, resp. viel Eiern durch das Zugrundegehen dieser letzteren geschaffen wird, fehlt. Nach dieser Hypothese müssten die Eierstöcke mit grossem Follikelreichthum, gleiche Giftwirkung vorausgesetzt, i. A. ausgiebiger tuberkulös werden. Leider bin ich nicht im Stande, diese Frage zu entscheiden, da eben die Giftmenge eine ausserordentlich verschiedene war. Ich kann nur konstatiren, dass die Eierstöcke mancher junger Thiere mit viel Follikeln in der That auffallend lebhaft erkrankt erschienen, während die mancher älterer Thiere mit zahlreichen Lutein- und grossen Markzellen (bei bis auf die Bacillenmenge gleicher Impftechnik) wenig Anomalien zeigten; doch will das wenig sagen, da auch Eierstöcke der letzteren Gattung bisweilen grosse tuberkulöse Herde enthielten. Wenn wir somit diese Frage in suspenso lassen müssen, so darf dagegen mit einiger Wahrscheinlichkeit behauptet werden, dass Bacillen im Eierstock zu Grunde gehen.

Wenn Acconci aus der Thatsache, dass er niemals in Eiern Bacillen fand, schliesst, dass die Bacillen auch nicht in solche eindringen, so ist dieser Schluss nach unserer Erfahrung dahin zu berichtigen, dass sie zwar in dieselben eindringen, aber darin vermuthlich schnell zu Grunde gehen. Dabei erleiden die Eier wohl meist, wenn nicht immer, gleichzeitig eine Rückbildung. Mit dem Follikelepithel, bei dessen Untergang, wie auch Acconci berichtet, die einfache Atrophie neben der vorwiegend vertretenen Chromatolyse eine Rolle spielt, verhält es sich vermuthlich ähnlich. — Ob bei Invasion (Einschwemmung? Transport durch Wanderzellen??) einiger weniger Mikroorganismen in die Granulosa vielleicht nur einige wenige Epithelzellen verloren gehen, der Follikel selbst aber intakt bleibt, lässt sich nicht entscheiden. Sind viele Bacillen, namentlich Kulturbröckchen (Tuberkulinwirkung) eingedrungen, so erfolgt ebenso wie bei einer Schnittverletzung eine Durchsetzung der Follikelhöhle mit mehrkernigen Wanderzellen; der eigentliche Follikelinhalt ist meist nicht mehr kenntlich. Nur sehr selten findet man noch im Centrum, wie in einem unserer Objekte (Nr. 13 rechts), eine zusammengeklappte Zona, die bacillenhaltige Elemente enthält. — Acconci gibt als konstanten Befund kleine Cysten an, die durch eine

vorangehende abnorme Vermehrung und sekundären Zerfall des Follikelepithels entstehen sollen. Cysten, d. h. leere Follikelhöhlen, sind in meinen Objekten gleichfalls reichlich vorhanden und über ihre Entstehung braucht im Hinblick auf das Mitgetheilte nichts mehr hinzugefügt zu werden. Ich habe mich aber im Gegensatz zu Acconci von einer pathologischen Vergrösserung des Hohlraumes durch Proliferation des Epithels nicht überzeugen können. [1])

Was nun die Entstehung der Tuberkelzellen anbetrifft, so kamen, wie wir gesehen haben, [2]) neben Leukocyten vornehmlich die Bindegewebs- und Thecazellen, endlich die Gefässendothelien als Bildner in Betracht. Eine Betheiligung der Lutein- und Markzellen war ziemlich sicher auszuschliessen. Auch für eine Betheiligung der Follikelepithelien an der Herstellung der Epithelioid- und Riesenzellen wurden Anhaltspunkte nicht gefunden. Letztere waren vermuthlich grösstentheils von Leukocyten abzuleiten, ob auch von histiogenen Granulationszellen (Bindegewebs-? Thecazellen?), erschien fraglich. Es stimmen diese Angaben mit der Erfahrung überein, dass Ei und Epithelzellen leicht verletzliche Elemente sind, sie stimmen aber auch hinsichtlich der Luteinzellen mit der theoretischen Ueberlegung, dass Zellen, die wahrscheinlich am Ende der progressiven Entwicklung angekommene Abkömmlinge von Thecazellen [3]) darstellen, schwerlich sich noch in progressivem Sinne verändern werden. — Ueber die Entstehung und Bedeutung der Markzellen, die in voller Grösse und Ausbildung nur beim erwachsenen und besonders beim brünstigen oder trächtigen Kaninchen vorkommen, scheint nicht viel bekannt zu sein, Palladino [4]) bringt sie in Beziehung mit den Markssträngen. Ich hebe hier nur ihre auffallende Aehnlichkeit mit den Luteinzellen hervor, deren Schicksal sie ja auch theilen. Dass Acconci die Tubercelzellen von „den unregelmässig im Stroma vertheilten Keimzellen“ ableiten will, davon war oben die Rede.

Was wird aus den neugebildeten Tuberkelzellen, welchen Verlauf nimmt die Erkrankung im Eierstock?

In manchen Fällen, und zwar dann wenn es nur zur Bildung einzelner Granulations- und Riesenzellen, nur zur Bildung kleiner Knötchen gekommen ist, scheint mir die von Acconci eingehender erörterte Vermuthung, dass ein Stillstand der Krankheit resp. Heilung erfolgt, durchaus zuzutreffen. Die Heilung wird bei isolirt z. B. in Follikelhöhlen liegenden Granulations- und Riesenzellen wahrscheinlich durch einen einfachen, mit Kernverlust einhergehenden Degenerationsprocess

---

[1]) Vergl. S. 78 f.
[2]) Vergl. das 3. Kapitel.
[3]) Vergl. Nr. 208.
[4]) Vergl. oben S. 15 Anm. 1.

(Fettdegeneration?)[1]) bewirkt, ohne dass es zu einer Bindegewebsentwicklung in der Peripherie zu kommen braucht. In anderen Fällen, wenn sich, wie beim Kaninchen Nr. 19 links, kleine Knötchen gebildet haben, mag die peripherische Bindegewebsbildung in der That, wie Acconci vermuthet, die Heilung resp. den Schwund der Knötchen herbeiführen. Jedenfalls ist die starke Bindegewebsentwicklung, die sich besonders in den Eierstöcken dieses Kaninchens, aber auch beim Kaninchen Nr. 17 findet, keine zufällige.

Handelt es sich um grosse in der Umgebung der Röhrchen oder des Einschnitts durch eingeführte Kulturbröckchen entstandene Herde, so gilt hinsichtlich der weiteren Schicksale das früher Mitgetheilte: einerseits findet eine theils sprungweise, theils mehr kontinuirliche Weiterverbreitung des Krankheitsprocesses nach der Peripherie hin statt, wobei das häufig schon durch die Impfung direkt in Mitleidenschaft gezogene Ligamentgewebe, das mit dem Eierstock verschmilzt, als Verbreitungsweg gleichfalls Berücksichtigung verdient — andererseits erfolgt eine theils mehr durch Exsudation und Eiterung, theils mehr durch Verkäsung bewirkte Zerstörung des neugebildeten Gewebes, die schliesslich zur Zerstörung fast des ganzen Eierstocks führen kann. In wie weit vom tuberkulösen Eierstock aus eine Erkrankung anderer Körperorgane erfolgt, muss ich vorläufig unentschieden lassen. Gerade in dem Falle, in welchem die ausgedehnteste Erkrankung der übrigen Körperorgane konstatirt wurde, bei Kaninchen Nr. 18, sind die beiden in den rechten Eierstock eingesetzten Röhrchen nicht wiedergefunden worden, so dass hier an eine eigentliche Peritonealimpfung gedacht werden muss. Ohne Beweis auszuschliessen ist hier doch in Anbetracht der anderen Versuche Kaninchen Nr. 17 und 19, wo ein derartiger Durchbruch sicher nicht stattgefunden hat, wenigstens [illegible] Möglichkeit einer direkt vom Eierstock aus erfolgten Infektion nicht zu [illegible]. Besonders in Betracht kommt [illegible]

[illegible]

Rundzellen umrahmt ist, ihnen sehr ähnlich sein kann (Fig. 52). Des Weiteren dürfte es bisweilen unmöglich sein, den wahren Sachverhalt zu erkennen, wenn in einem tuberkulösen Eierstock der Schnitt nur die äusserste Thecakuppe eines Follikels getroffen hat (Fig. 53). Im ersteren Fall, der übrigens, soweit Luteinzellen in Frage kommen, auch schon beim Menschen berücksichtigt worden ist,[1]) entscheidet i. A. die Beschaffenheit des Protoplasmas, das bei den Epithelioidzellen meist lückenhaft ist und den häufiger polar liegenden Kern excentrisch umgibt (Fig. 75 u. a.), während es bei den Mark- und Luteinzellen gewöhnlich direkt den Kern umgibt und gleichmässiger ist. Meist sind überdies die Mark- und besonders die Luteinzellen grösser und es fehlen gewöhnlich in ihrem Bereich die für die Tuberkulose besonders charakteristischen Erscheinungen, vor Allem die Riesenzellen[2]) und intakte Bacillen. Was den zweiten Fall anbetrifft, so schwindet jeder Zweifel, sobald innerhalb der Thecazellen in späteren Schnitten intakte Epithelien auftauchen. Wenn letztere aber sammt dem Ei zerstört sind, wenn überdies wie in dem abgebildeten Herde, sehr zahlreiche Mitosen vorhanden sind, so ist eine Entscheidung, vorausgesetzt dass andere charakteristische Erscheinungen (vor Allem Bacillen) fehlen, nicht möglich: das Bild kann sowohl bei beginnender Tuberkulose wie bei gewissen Stadien der Follikelobliteration vorkommen, bei der von der Peripherie her durch Wucherung der Thecazellen ein Ersatz für den verloren gegangenen Follikelinhalt geschaffen wird.

[1]) Williams Nr. 83.
[2]) Vergl. dagegen S. 36.

IV. Erklärung der Abbildungen.[1]

Fig. 1. Zerschnürung des rechten Eierstocks bei Kaninchen Nr. 6. Dreimalige Vergrösserung des Schnittbildes. (Vergl. Text S. 12.)

Fig. 2. Versprengtes Eierstocksgewebe aus dem Ligament von Kaninchen Nr. 7 links. Z. Apochrom. Imm. 2,0 mm, Oc. 4. (Vergl. S. 13.)

Fig. 3. Nebennierenkeim aus dem Ligament von Kaninchen Nr. 4. Vergrösserung wie oben. (Vergl. S. 13.)

Fig. 4. Luteinzellen mit Bacillenderivaten. Kaninchen Nr. 1 links. Vergrösserung wie oben. (Vergl. S. 59 ff.)

Fig. 5. Verkalkter zerstörter Follikel aus der Parenchymschicht des linken Eierstocks von Kaninchen Nr. 3, Hämatoxylinpräparat. Vergrösserung wie oben.

Fig. 6. Röhrchenbezirk. Uebersichtsbild. Dasselbe Objekt. Hämatoxylinpräparat. Z. Obj. A. Oc. 4.

Fig. 7a, b, c. Aus demselben Objekt. Imm. Oc. 4.

Fig. 7a u. b, Hämatoxylinpräparate, stellen Abschnitte der Röhrchenperipherie dar und zwar 7a grössere Granulationszellen, zum Theil in mitotischer Theilung begriffen und mehrkernige Wanderzellen; 7b, beginnende Riesenzellenbildung. (Vergl. S. 109f.)

Fig. 7c, aus dem Röhrchenlumen, zeigt neben intakten und zerstörten Bacillen abgeblasste und chromatolytische Kerne.

Fig. 8. Tuberkulöser Herd aus demselben Objekt. Obj. A. Oc. 4. (Vergl. S. 20.)

Fig. 8a. Peripherie des Herdes mit Imm. Oc. 4. (Vergl. S. 130.)

Fig. 9a u. b. Chromatolytischer Follikel aus demselben Objekt. Vergrösserung wie oben (9b etwas zu klein gezeichnet). Zwischen den chromatolytischen Tropfen bacillär(?) zerstörte Zellderivate (vergl. S. 78). In 9b ist ein Theil des Eies dargestellt, dessen gequollene Zona von den erwähnten Zerstörungsprodukten umgeben ist und in dessen Nachbarschaft sich anscheinend einige geblähte Epithelzellen befinden.

Fig. 10. Aus demselben Objekt. Vergrösserung wie oben. Bacillenderivate in der Gefässschicht des Eierstocks.

Fig. 11a u. b. Aus demselben Objekt. Vergrösserung wie oben. 11a stellt das Centrum, 11b die Peripherie des Tubenröhrchens mit Granulationszellen (abgestossenen Tubenepithelien?) und mehrkernigen Wanderzellen dar. schl = Tubenschleimhaut, x = Bacillenhaltige zweikernige Zelle. (Vergl. S. 62.)

Fig. 12. Zellige Wucherung im Ligamentgewebe aus demselben Objekt. Vergrösserung wie oben. Bei a chromatolytischer Kern; bei b Kombination von Chromatolyse und einfacher Atrophie. (Vergl. S. 146.)

Fig. 13. Kerntheilungsfigur aus demselben Gewebe. Kombination von direkter und indirekter Theilung. Imm. Oc. 8, sonst wie oben. (Vergl. S. 147.)

---

[1]) Wo eine nähere Bezeichnung bei den Figuren fehlt, handelt es sich um Karbolfuchsin-Methylenblaupräparate. Hinsichtlich der Härtung vergl. Abschnitt II. Die Tubuslänge beträgt 18. Als Okulare sind durchweg die Zeiss'schen Compensationsokulare benutzt worden.

Fig. 14. Einschnitts- resp. Impfbezirk aus dem linken Eierstock vom Kaninchen Nr. 4. Obj. A. Oc. 4. Bei f zerstörter, nur noch an der Form kenntlicher Follikel mit mehrkernigen Wanderzellen und Bacillen. (Vergl. S. 78.)

Fig. 15. Ein Abschnitt aus diesem Bezirk mit Imm Oc. 4. Bacillenkolonie (Kulturbröckchen) umgeben von einzelnen erhaltenen, meist zerfallenen mehrkernigen Wanderzellen. Die Zerfallprodukte befinden sich z. Th. innerhalb von Granulationszellen. (Vergl. S. 131.)

Fig. 16. Dasselbe Objekt. Gequollene Zona mit Bacillenderivaten und anliegenden Granulationszellen. Vergrösserung wie oben.

Fig. 17 a — d. Kleine Gefässe aus demselben Eierstock. Imm. Oc. 8. In a, c, d enthalten die Leukocyten Bacillen resp. Bacillenderivate; b. soll die Kern- und Protoplasmabeschaffenheit demonstriren.

Fig. 18. Grösseres Gefäss aus demselben Eierstock mit derselben Vergrösserung. Ein Kern mit indirekter Theilungsfigur.

Fig. 19 a – i. Leukocyten aus verschiedenen Gefässen mit derselben Vergrösserung. (Vergl. S. 73 f. und Kapitel 5.)

Fig. 20 pl. Grosskernige Plasmazelle aus demselben Eierstock mit derselben Vergrösserung. (Vergl. S. 85 und 91.)

Fig. 21. Riesenzellen in der Eihöhle aus demselben Eierstock. Imm. Oc. 4.

Fig. 22. Riesenzelle in einem Gefäss (?) desselben Eierstocks. Imm. Oc. 8.

Fig. 23. Epithelhaltiger Follikel, dessen Eizelle zerstört und mit Bacillenderivaten durchsetzt ist. Kaninchen Nr. 5, rechts. Obj. A. Oc. 4.

Fig. 24. Aus demselben Eierstock. In einem zerstörten Follikel mit gequollenem Zonarest befinden sich Granulationszellen, die z. Th. von einander abgegrenzt werden können, z. Th. verschmolzen erscheinen. Imm. Oc. 4. (Vergl. S. 109.)

Fig. 25 a, b. Zellumkränzte Bindegewebsmaschen aus dem Ligament desselben Eierstocks; in Fig. 25 b Bacillen und bacillär zerstörte Zellen. Imm. Oc. 2.

Fig. 26 a u. b. Riesenzellen aus demselben Schnitt mit Kernlücken (Vergl. S. 104.) Der nur mit 1 kleinen Kern versehenen Riesenzelle in Fig. 26 b ist eine mitotische Zelle angelagert Imm. Oc. 4.

Fig. 27 a—f. Durch Bacillen theils partiell, theils total zerstörte Granulationszellen aus demselben Objekt. Imm. Oc. 8. (Vergl. S. 56.)

Fig. 28. Röhrchenlumen und -inhalt beim Kaninchen Nr. 6. Hämatoxylinpräparat. Imm. Oc. 4. (Vergl. S. 26.)

Fig. 29. Tuberkulöser Herd aus demselben Eierstock. Hämatoxylinpräparat. Bacillen aus einem anderen Schnitt eingezeichnet. Obj. A. Oc. 4.

Fig. 30. Ein centraler Abschnitt aus dem gleichen Herd mit Imm. Oc. 4. (Vergl. S. 124.)

Fig. 31. Chromatolytische und zerschnürte Kerne mehrkerniger Wander- und grösserer Granulationszellen von Bacillen umgeben; bei w einfach atrophische Wanderzellenkerne aus demselben Eierstock. Imm. Oc. 8.

Fig. 32. Eosinophile Zellen aus demselben Eierstock mit derselben Vergrösserung. Hämatoxylinpräparat. (Vergl. S. 69.)

Fig. 33. Tuberkulöser Herd aus der Tubenfimbrie desselben Eierstocks mit derselben Vergrösserung. (Vergl. S. 125.)

Fig. 34. Rundzellen kreisförmig um eine bacillenhaltige grössere Granulationszelle geschaart. Derselbe Schnitt. Dieselbe Vergrösserung. (Vergl. S. 125 f.)

Fig. 35 a—d. Lymphocyten und Lymphocyten-Plasmazellen aus demselben Schnitt mit derselben Vergrösserung. (Vergl. S. 85 ff.)

Fig. 36. Plasmazellen innerhalb und ausserhalb eines kleinen Gefässes aus dem gleichen Herd. Vergrösserung wie oben. (Vergl. S. 86.)

Fig. 37. Bacillenhaltige Granulationszelle mit direkter Kerntheilung. Aus demselben Herd. Vergrösserung wie oben. (Vergl. S. 63.)

Fig. 38 a. Metakinese in einem Lymphocyten (?) kern aus demselben Herd. Vergrösserung wie oben.

Fig. 38 b. Granulationszelle mit Kombination von direkter und indirekter Kerntheilung. Ebendaher. Vergrösserung wie oben. (Vergl. S. 147.)

Fig. 39. Gefäss aus demselben Herd mit sehr grossen zum Theil bacillenhaltigen Leukocyten. Man beachte die verschiedene Kernbeschaffenheit. Vergrösserung wie oben. (Vergl. S. 73 und S. 119 f.)

Fig. 40. Bacillär zerstörtes Gefäss aus der Rindenschicht des linken Eierstocks vom Kaninchen Nr. 7. Imm. Oc. 4. (Vergl. S. 56.)

Fig. 41. Bacillär zerstörte Eizelle, von Riesen- und Granulationszellen umwuchert, aus demselben Eierstock. Vergrösserung wie oben.

Fig. 42. Chromatinkörner enthaltende Granulationszelle in einer leeren Follikelhöhle. Aus demselben Eierstock. Vergrösserung wie oben.

Fig. 43. Partiell und völlig bacillär zerstörte Granulationszellen aus dem Ligamentgewebe desselben Eierstocks. Vergrösserung wie oben.

Fig. 44. Tuberkulöser Herd aus demselben Gewebe mit Plasmazellen, bacillär zerstörten zelligen Derivaten und Gefässen. In letzteren mehrkernige Granulationszellen. Vergrösserung wie oben.

Fig. 45. Plasmazellen in- und ausserhalb eines Gefässes. Aus demselben Gewebe. Imm. Oc. 8.

Fig. 46. Vierkernige Riesenzelle aus demselben Gewebe mit auffallend grossen Kernen und einem deutlich sichtbaren Spalt. Vergrösserung wie oben. (Vergl. S. 109.)

Fig. 47. Im Beginn der Verkäsung befindlicher tuberkulöser Herd. Dasselbe Gewebe. Imm. Oc. 4.

Fig. 47a. Chromatolytischer zerschnürter Granulationszellenkern aus diesem Herd, mit Imm. Oc. 8.

Fig. 48a—d. Zellen und Kerne aus dem rechten Eierstock vom Kaninchen Nr. 9. Imm. Oc. 12 mit Ausnahme von b, wo Oc. 8 verwendet worden. a = Beginnende Chromatolyse eines Zellkerns. b = Direkte Kerntheilung in einer Granulationszelle. c = Einfache Atrophie eines Lochkerns. d = Direkte Kerntheilung in einer Thecazelle. (Vergl. hierzu Kapitel 5.)

Fig. 49. Die Pflanzenzellen des in denselben Eierstock eingesetzten Röhrchens. R = Riesenzelle in der Peripherie. Imm. Oc. 4. (Vergl. S. 109 ff.)

Fig. 50. Gewebe aus dem Lumen des zweiten in diesem Eierstock befindlichen Röhrchens. Grosse Granulationszellen. Gefässneubidung? Vergrösserung wie oben. (Vergl. S. 50.)

Fig. 51a u. b aus der Röhrchenperipherie desselben Eierstocks. Imm. Oc. 12. a = Unregelmässige indirekte Kerntheilungsfigur (Mehrtheilung?) in einem Gefässlymphocyten. (Vergl. S. 137f.) b = Chromatolytischer Granulationszellenkern. (Vergl. S. 139.)

Fig. 52. Tuberkulöse Granulationszellenwucherung in der Röhrchenumgebung aus demselben Eierstock. Aeusserste Peripherie des Herdes, Umwucherung der Markzellen. Imm. Oc. 4. (Vergl. S. 80.)

Fig. 53. Ein Abschnitt aus demselben Eierstock mit Obj. A. Oc. 4. gr = Peripherie des tuberkulösen Röhrchenherds. Th = Thecazellengruppe, die in Fig. 53a mit starker Vergrösserung (Imm. Oc. 4) dargestellt ist. Sie befindet sich innerhalb der hier unveränderten Markzellen (m). (Vergl. S. 157.)

Fig. 54a, b, c. Einfach atrophische Markzellenkerne aus demselben Eierstock. Imm. Oc. 12. (Vergl. S. 145.)

Fig. 55. Rindenschicht desselben Eierstocks mit zahlreichen bacillär zerstörten Gefässen und Zellen. Obj. A. Oc. 4.

Fig. 56. Grosse, einem Gefäss benachbarte Granulationszelle mit mitotischer Mehrtheilungsfigur aus dem Ligamentgewebe desselben Eierstocks. Imm. Oc. 4. (Vergl. S. 136f.)

Fig. 57. Aus demselben Objekt stammendes bacillär zerstörtes Gewebe, in dessen Umgebung sich Granulationszellen befinden, die zum Theil damit verschmolzen erscheinen. Bei e bacillär zerstörte Granulationszelle. Dieselbe Vergrösserung.

Fig. 58. Linker Eierstock desselben Kaninchens (Nr. 9). Fünfmalige Vergrösserung des Schnittbildes (Thioninpräparat). Tuberkulöser Herd im Bereich des Fimbriengebiets. r = Rundzellenperipherie. gr = Granulationszellen. k = Käseherd, der central die Zerfallprodukte mehrkerniger Wanderzellen, peripher zerstörte Granulationszellen enthält. l = Ausfallsgebiet.

Fig. 59. Plasmazellen und Rundzellen aus der Peripherie der bezeichneten Granulationszellenzone mit Imm. Oc. 12. (Vergl. S. 87 und 91f.)

Fig. 60a b u. c aus demselben Gebiete. Vergrösserung wie oben. a = Mitotischer Kern mit verirrten Schleifen. b = Pyknotischer Kern. c = Kombination von Mitose und einfacher Atrophie. (Vergl. Kapitel 5.)

Fig. 61a u. b. Riesenzellen aus einem tuberkulösen Herd des rechten Eierstocks mit bacillär zerstörtem Gewebsmaterial und Bacillen. In Fig. 61b bei w erscheint eine mehrkernige Wanderzelle invaginirt. Imm. Oc. 4.

Fig. 62. Bacillen aus demselben Objekt, Imm. Oc. 12. a = Bacillengruppe in Zellform. b = Auffallend langer einheitlicher Bacillenfaden. c = Körniger Zerfall eines Stäbchens. (Vergl. S. 52ff.)

Fig. 63. a = 3 partiell zerstörte Granulationszellen, eine 2kernig. c = Lymphocyten-Plasmazelle. b = Uebergangsform zwischen a und c. Aus demselben Objekt. Imm. Oc. 4.

Fig. 64. Zwei mehrkernige Granulationszellen mit verschieden geformten Kernen aus dem Ligament von Kaninchen Nr. 12. Vergrösserung wie oben.

Fig. 65. Riesenzelle mit Kaninchenhaar aus demselben Gewebe. Thioninpräparat. Vergrösserung wie oben.

Fig. 66. Peripherer Abschnitt eines Miliartuberkels mit Rundzellenwall. Aus dem rechten Eierstock von Kaninchen Nr. 13. Thioninpräparat. Vergrösserung wie oben.

Fig. 67. Bacillenhaltige Zelle mit zerstörtem (atrophischem) mitotischem Kern. Imm. Oc. 12. (Vergl. S. 62 f.)

Fig. 68. Rechter Eierstock von Kaninchen Nr. 15. Zweimalige Vergrösserung des Schnittbildes. Eierstock mit dem Ligamentgewebe verschmolzen. In letzterem ein grosser und ein kleinerer tuberkulöser Herd mit Lücken (l). Im Eierstock mehrere erhaltene Tuberkel (t). (Vergl. S. 38)

Fig. 69. Riesenzelle aus dem linken Eierstock desselben Thieres mit gelbem Faserknäul (zerstörter Bacillenkolonie). Imm. Oc. 4. (Vergl. S. 62.) Man beachte in der Peripherie die vielfach noch vorhandenen Zellgrenzen sowie die Plasmazellen.

Fig. 70. Käseherd aus dem Ligamentgewebe desselben Eierstocks. Imm. Oc. 2. Die Riesenzellen sind zum Theil mit einander und dem käsigen Centrum verschmolzen. (Vergl. S. 111.)

Fig. 71. Aus einem verkästen tuberkulösen Herd des linken Eierstocks vom Kaninchen Nr. 16. Imm. Oc. 4. (Vergl. S. 57.)

Fig. 72. Mastzelle aus einem Zerfallsherde der Bauchdecken desselben Thieres. Imm. Oc. 12. (Vergl. S. 69 f.)

Fig. 73. Riesenzelle mit Bacillenkolonie (Kulturbröckchen) aus dem Ligamentgewebe von Kaninchen Nr. 17. Imm. Oc. 4. Man beachte den einen auffallend grossen länglichen Kern.

Fig. 74. Aus demselben Objekt. Eine 1 kernige sehr grosse Granulationszelle mit unregelmässig gestaltetem Riesenkern. Vergrösserung wie oben.

Fig. 75. Tuberkel aus dem rechten Eierstock von Kaninchen Nr. 18 mit peripherem Wall von Plasmazellen, von denen einige (pl) im Gebiet des Tuberkels selbst liegen. Imm. Oc. 4. Thioninpräparat. Man beachte die morphologische Aehnlichkeit zwischen Plasma- und Epithelioidzellen, ferner die bisweilen angedeutete netzförmige Zeichnung innerhalb des Herdes.

Fig. 76 u. 77. Aus dem linken Eierstock von Kaninchen Nr. 18. Imm. Oc. 12.

Fig. 76a = Plasmazelle mit Kern(?)lücke. (Vergl. S. 93.) b = Degenerirte Plasmazelle mit Bacillenderivaten im Protoplasma. (Vergl. S. 98 f.) c = Rundzelle.

Fig. 77a. Mitotischer Lochkern, der an Grösse den in Fig. 77b dargestellten Rundzellenkern kaum übertrifft.

Fig. 78, a u. b, Fig. 79. Kleine und grosse Riesenzellen aus demselben Eierstock. Imm. Oc. 4. Fig. 78 entstammt einem Thioninpräparat. Die Riesenzelle in Fig. 78a enthält anscheinend eine zerstörte Eizona. Man beachte die Aehnlichkeit ihres peripheren Theils mit den benachbart liegenden Plasmazellen (pl). (Vergl. S. 119.)

Fig. 80. Plasmazellen aus demselben Eierstock, die durch Verschmelzung eine LANGHANS'schen Riesenzelle bilden könnten. Thioninpräparat. Vergrösserung wie oben. (Vergl. S. 114.)

Fig. 81. Plasma- und Rundzellen aus der Granulationszellenzone der Fig. 58 mit Imm. Oc. 4. Zum Theil sind hier dieselben Zellen wie in Fig. 59, nur mit schwächerer Vergrösserung und in der charakteristischen Thioninfärbung wiedergegeben. (Vergl. S. 92 Anm. 2.)

V. Litteraturverzeichniss.

1. Litteratur über Tuberkulose des Eierstocks und seiner Geschwülste.

1) Acconci, Ueber tuberkulöse Ovaritis. — Centralbl. f. allg. Path. u. path. An. 5. Bd. 1894 S. 629.
2) Ahrt, Ueber 2 Fälle von Tuberkulose der weiblichen Genitalien. Inaug.-Diss. Göttingen 1880.
3) Baumgarten, Ein Fall von Cystoma ovarii mit tuberkulöser Entartung der Cystenwand. Virch. Arch. Bd. 97 p. 11. 1884.
4) Bernutz & Goupil, Clinique des maladies des femmes. Paris 1862 (citirt nach Hegar Nr. 28).
5) Birch-Hirschfeld, Lehrbuch der path. Anat.
6) Boivin & Dugès, Traité pratique des maladies de l'uterus et ses annexes. 2. Ausg. 1834 (citirt nach Williams Nr. 83).
7) Brouardel, De la tuberculisation des organes génitaux de la femme. Paris 1865 (citirt nach Gehle Nr. 21).
8) Bristow, Titel? Transact. of the Path. societ. London 1855 (citirt nach Guillemain Nr. 26).
9) Buscarlet, Tuberculose de l'uterus, du vagin, des trompes et des ovaires. Bull. de la societé anat. de Paris. 65. Jahrg. 5. Ser. 4. Bd. 1890.
10) Cornil, Sur la tuberculose des organes génitaux de la femme. Verneuil 1888. Tome II p. 57.
11) Courty, Traité des maladies de l'uterus et ses annexes. 1872. p. 987 (citirt nach Guillemain Nr. 26).
12) Crocq, Titel? Bulletin de l'académie de médecine Belgique. 1860. Tome 3 (citirt nach Guillemain Nr. 26).
13) Dalché, De l'ovarite. Thèses de Paris 1885 p. 34 (citirt nach Guillemain Nr. 26).
14) Edebohls, Salpingo-oophorectomia for fibroma uteri — incipient tuberculosis of the tubes and ovaries etc. Amer. journ of obstet. Vol. 25 p. 96. Ref.: Jahresber. f. Geburtshilfe u. Gynäkol. 1892.
15) Fernet & Derville, Tuberculose des organes génitaux etc. France méd. 7. Dez. 1884.
16) Flechter-Beach (citirt nach Guillemain Nr. 26), Titel? Obstetr. transact. 1873. p. 67.
17) Förster, Handbuch der spec. path. Anat. 1863.
18) Frerichs, Beitrag zur Lehre von der Tuberkulose. Habilitationsschrift. Marburg 1882.
19) Fritsch, Die Krankheiten der Frauen. 5. Auflage.
20) Gade, Cystis dermoidea, cystopapilloma proliferans et tuberculosis ovarii. Norsk. Magazin for Lägevidenskaben. 53. Jahrg. 1892. Nr. 10 Ref.: Centralbl. f. Gyn. 1893 S. 597.
21) Gehle, Ueber die primäre Tuberkulose der weiblichen Genitalien. Heidelberg 1881. Inaug.-Diss.

2) Geil, Ueber die Tuberkulose der weiblichen Geschlechtsorgane. Erlangen 1851. Inaug.-Dissert.
23) Giraud. Titel? Thèses de Paris 1868 p. 60 citirt nach Guillemain.
24) Griffith. Tubercle of ovary. Lancet 1888 Vol. II p. 914.
25) Gussenbow. De muliebrium genitalium tuberculosi. Berlin 1859. Inaug.-Diss.
26) Guillemain, La Tuberculose de l'ovaire. Revue de chir. 4. Jahrg. Nr. 12. Dez. 1894.
27) Hedenius, Titel? (citirt nach Guillemain). Upsala Lakäref. Förh. 1865—66. S. 218—27.
28) Hegar, Die Entstehung, Diagnose, chirurgische Behandlung der Genitaltuberkulose des Weibes. Stuttgart 1886. Enke.
29) Heiberg, H., Urogenitaltuberkulose bei der Frau. Klinisk Aarborg Bd. 3. Kristiania 1889. p. 156—171. Ref.: Centralbl. f. Gyn. 1891 p. 134 u. Jahresber. f. Gyn. 1889. S. 404.
30) Derselbe, Die primäre Urogenitaltuberkulose des Mannes und Weibes. Festschrift f. Rud. Virchow. 1892. Ref.: Centralbl. f. Gyn. 1892. S. 980.
31) Jacobs, Primitive einseitige Tuberkulose der Anhänge des Uterus. Verh. d. belg. Ges. f. Gyn. u. Gebh. in Brüssel 1892. Ref.: Centralbl. f. Gyn. 1893. S. 75.
32) Kelly, Tuberculosis of the Fallopian tubes and peritoneum. Ovarian tumor. John Hopk. Hosp. Rep. 1890. Vol. 2 p. 201.
33) Klebs. Pathol. Anatomie. 1876. Bd. II S. 825.
34) Klob. Pathol. Anatomie der weibl. Sexualorgane. 1864.
35) Kötschau, Ein Fall von Genitaltuberkulose. Arch. f. Gyn. Bd. 31. S. 265. 1887.
36) Kretz, Ueber 1 Fall von Tuberkulose des weiblichen Genitalkanals, kombinirt mit Atresie der Vagina. Wiener med. W. 1891. Nr. 41.
37) von Krzywicki, 29 Fälle von Urogenitaltuberkulose. Ziegler's Beitr. z. path. Anat. 3. Bd. 3. H. 1888.
38) Lebert, Ueber Tuberkulose der weiblichen Genitalien. Arch. f. Gyn. Bd. 4 S. 457.
39) Lépine, Titel? (citirt nach Guillemain) Societé anat. de Paris. 1873. S. 674.
40) Leroy, Titel? (citirt nach Guillemain) Societé anat. de Paris. 1866. S. 192.
41) Loebl, Titel? (citirt nach Geil) Zeitschr. d. Ges. d. Aerzte in Wien. 1. Jahrg. 1. Bd. S. 331.
42) Loomis, Tuberculosis of ovaries and tubes. Proceedings of the New-York path. Soc. 1891 92. S. 51.
43) Louis, Recherches sur la phtisie. Paris. 1843 (citirt nach Williams).
44) Lukasiewicz, Zur Kenntniss der Tuberkulose des weibl. Genitalapp. Dorpat. 1881. Inaug.-Diss.
45) Madlener, Tuberkulöse Ovarialcyste und tuberkulöser Uteruspolyp. Centralbl. f. Gyn. 1894. Nr. 22.
46) v. Mandach, Exstirpation der linken Niere. 2 Jahre später Exstirpation beider Ovarien wegen Tuberkulose der genannten Organe. Korrespondenzbl. f. Schweizer Aerzte. 1884. p. 57.
47) Marchand u. Schücking, Ueber die Tuberkulose der weibl. Harnblase. Arch. f. Gyn. Bd. 12. 1877. S. 433.
48) Martin, A., Pathologie und Therapie der Frauenkrankheiten. 3. Aufl.
49) Mayor, Tuberculose des organes génitaux chez la femme. Progrès méd. Paris 1882. X. p. 581.
50) Mikschik, Zur Pathologie der Ovarien und Tuben. Abhandl. prakt. Aerzte. St. Petersburg 1854 (citirt nach Gehle).
51) Mosler, Die Tuberkulose der weibl. Genitalien. Breslau 1883. Inaug.-Diss.
52) Namias & de Christoforis, Ueber die Tuberkulose der Gebärmutter und der zu ihr gehörenden Organe. Erschienen wo? Ref.: Schmidt's Jahrb. 1859. Bd. 103. p. 326.
53) Negrier, Titel? Bull. de la societé anat. de Paris 1863. p. 129 (citirt nach Guillemain).
54) Nivet, Titel? Ebenda 1835. T. IX p. 70 (citirt nach Guillemain).
55) Olshausen, Die Krankheiten der Ovarien in Billroth-Luecke's Handbuch der Frauenkrankh. 2. Aufl. 1886.
56) Oppenheim, Zur Kenntniss der Urogenitaltuberkulose. Göttingen 1889. Inaug.-Dissert.
57) Pelvet, Titel? (citirt nach Guillemain) Soc. anat. 1863. p. 235.
58) Pillaud, Des tubercules de l'ovaire et de la trompe. Thèse de Paris 1861 (citirt nach Williams).
59) Polaillon, Ovaro-salpingite tuberculeuse; ovariotomie etc. Soc. de Chir. de Paris 1890. Nouv. Ser. XVI. S. 493.
60) Pollok, Scrofula of the uterus etc. Dubl. Presse 1852. Vol. 27. p. 100. Ref.: Helfft's Monatsschr. f. Geburtskunde II. 1853. p. 17.

61) Pozzi, De la tuberculose génitale. Traité de gynécol. 2. edit. 1892 p. 816 (citirt nach Williams).
62) Raynaud, De l'affection tuberculeuse de l'uterus. Arch. générales de méd. 1831. H. 26 (citirt nach Williams).
63) Renton, Titel? (citirt nach Guillemain) Edinb. med. and surg. Journ. 1827—28. T. 28 p. 272—78.
64) Revillod, Tuberkulose der weiblichen Geschlechtsorgane. Progrès méd. 1884. Nr. 33. Ref. Centralbl. f. Gyn. 1885. S. 399.
65) Rokitansky, Ein Fall von Tuberkel in den Ovarien. Allgem. Wiener medic. Zeitg. 1860. p. 163.
66) Sänger, Tuberkulöses Cystoma ovarii bei Tuben- und Bauchfelltuberkulose. Verh. der Ges. für Gebh. und Gyn. zu Leipzig. Nov. 1889. Ref.: Centralbl. f. Gyn. 1890. S. 522.
67) Scanzoni, Bericht über die auf d. Klinik f. Frauenkrankh. zu Prag 1845 gemachten Erfahrg. u. Beobachtg. Medic. Jahresbericht d. österr. Staats. 1846. Bd. 58 p. 162.
68) Schlitz, Ueber die Häufigkeit des Vorkommens der Tuberkel in den verschiedenen Organen. Erlangen 1840. Inaug.-Diss.
69) Schröder, Die Krankheiten d. weibl. Geschlechtsorgane. Leipzig 1884.
70) Schütz, Verhandl. d. Gebh. Ges. zu Hamburg. 20. Aug. 1889. Ref.: Centralbl. f. Gyn. 1890. S. 617.
71) Senn, Memoire sur l'état tuberculeux des organes génitaux chez la femme avant la puberté. Arch. gen. de méd. T. 37. 1831. S. 282 (citirt nach Williams).
72) Späth, Ueber die Tuberkulose d. weibl. Genitalien. Strassburg 1885. Inaug.-Diss.
73) Talamon, Pelviperitonite chez une petite fille de 6 ans; tubercules des ovaires etc. Le progrès méd. 1878. S. 983.
74) Tolimson, Titel? Obstetr. transact. 1864. Vol. 5. S. 174 (citirt nach Hegar).
75) Tonneté, Titel? Journ. hebdom. de médecine. 1829. T. 5 (citirt nach Guillemain).
76) Tyler-Smith, Ref.: Schmidt's Jahresb. Bd. 74 S. 200. 1852.
77) Valentin (Klebs), Virch. Arch. Bd. 44 S. 299.
78) Vermeil, Des lésions des organes génitaux de la femme. Thèses de Paris 1880 (citirt nach Guillemain).
79) Walther, Transact. of the path. Society London 1888 89. T. 11. S. 210, 212 (citirt nach Guillemain. — Der genannte Autor heisst übrigens, wie ich leider erst nachträglich erfahren habe, Edmunds und wird von Guillemain fälschlich unter dem Namen Edmond Walther aufgeführt.
80) Spencer Wells, Die Krankheiten der Eierstöcke. Deutsch v. Grenser. Leipzig. 1874.
81) Derselbe. Tubercle of the ovary. Transact. London path. Society. 1864. Bd. 15 S. 175
82) Werth, Ueber Genitaltuberkulose. Verhandlg. d. dtsch. Ges. f. Gyn. zu Freiburg 1889. Ref.: Centralbl. f. Gyn. 1889. S. 499. Arch. f. Gyn. 35. S. 505.
83) Williams, Tuberculosis of female generative organs. John Hopkins Hosp. Rep. Vol. III. Baltimore 1892.
84) Winckel, Lehrbuch der Frauenkrankheiten. Leipzig 1886.
85) Ziegler, Lehrbuch der speciellen path. Anatomie. 8. Aufl.

2. Anderweitig benutzte Litteratur.

86) Anders, Beobachtungen über Entstehung von wandernden Zellen in der überlebenden geätzten Hornhaut des Frosches. Greifswald 1894. Inaug.-Diss.
87) Arnold, M., Arch. f. mikr. Anat. 1888. S. 270.
88) u. 89) Arnold, J, Beitrag zur Anatomie des miliaren Tuberkels. Virch. Arch. Bd. 82 und 83.
90) Derselbe. Ueber Tuberkulose der Lymphdrüsen und der Milz. ebenda Bd. 87.
91) Derselbe. Ueber disseminirte Miliartuberkulose der Lungen. ebenda Bd. 88.

92) Arnold, J., Ueber die Geschicke der Leukocyten bei der Fremdkörperembolie. Virch. Arch. Bd. 133.
93) Derselbe. Ueber Theilungsvorgänge an der Wanderzellen. Arch. f. mikr. Anat. 1887. Bd. 30.
94) Derselbe. Altes und Neues über Wanderzellen, insbesondere deren Herkunft und Umwandlungen. Virch. Arch. Bd. 132.
95) Amann, jun., Verh. d. 7. Vers. der dtsch. Ges. f. Gyn. in Wien 1895. Ref.: Centralbl. f. Gyn. Nr. 29. 1895. S 785.
96) Bardenheuer, Ueber die histologischen Vorgänge bei der durch Terpentin hervorgerufenen Entzündung im Unterhautzellgewebe. Ziegler's Beitr. Bd. X. 1891.
97) Bandl, Die Krankheiten der Tuben in Billroth-Luecke's Handb. der Frauenkrankheiten. 2. Aufl.
98) Boltz, Ein Beitrag zur Statistik und Anatomie des Tuberkels im Kindesalter. Kiel 1890. Inaug.-Diss.
99) Baumgarten, Ueber Tuberkel und Tuberkulose. Berlin 1885. Hirschwald.
100) Derselbe. Pathologische Mykologie. 1890. Bd. 2 p. 528—641.
101) Derselbe. Jahresbericht über die Fortschritte in der Lehre von den pathogenen Mikroorganismen u. s. f. Jahrg. VIII. 1892.
102) Derselbe. Ueber die Herkunft der in Entzündungsherden auftretenden lymphkörperchenartigen Elemente. Centralbl. f. path. Anat. 1890. Nr. 24.
103) Büngner, Otto v., Ueber die Einheilung von Fremdkörpern unter der Einwirkung chemischer und mikroparasitärer Schädlichkeiten u. s. f. Verh. d. 24. Kongresses f. Chirurgie 1895. Ref.: Centralbl. f. Chir. Nr. 27. Beilage.
104) Borrel, Histogenese des Tuberkels und der Tuberkulose. XI. Int. Kongr. zu Rom. Ref.: Centralbl. f. path. Anat. 1894. Nr. 10. S. 414.
105) Buchner, Ueber pyogene Stoffe in der Bakterienzelle. Berl. kl. W. 1890. Nr. 30.
106) Burggraeve, Etat actuel de la science sur la tuberculose. Journ. de micrographie. 14. Jahrg. 1890. Nr. 10. S. 317, 318.
107) Biondi, Untersuchungen über die weissen Blutkörperchen bei Leukämie. Arch. p. le science mediche. Vol. VIII. Nr. 13. Ref.: Berl. kl. W. 1895. Nr. 29. S. 639.
108) Bericht über die Verhandl. des Berlin. intern. med. Kongr. Path.-anat. Section. Ref.: Centralbl. f. path. An. 1890. Nr. 18/19.
109) Bühler, Beiträge zur Kenntniss der Eibildung beim Kaninchen u. s. f. Zeitschr. f. wiss. Zoologie. Bd. 58. H. 2.
110) Brodowski, Ueber den Ursprung sog. Riesenzellen und die Tuberkel im Allgemeinen. Virch. Arch. Bd. 63. 1875.
111) Bumm, Ueber den Heilungsvorgang bei der bacillären Bauchfelltuberkulose nach dem Bauchschnitt. Verhandlg. der dtsch. Ges. f. Gyn. 5. Vers. Breslau. Ref.: Centralbl. f. Gyn. 1893. S. 503.
112) Cornil, Sur les tubercules des séreuses et ce qu'on appelle les cellules géantes. Gaz. méd. de Paris. Nr. 15. 1883?
113) Cornil & Dobroklonski, Congrès p. l'étude de la tuberculose. 1888.
114) Cohnheim, Die Tuberkulose vom Standpunkt der Infektionslehre. Leipzig 1881.
115) Canon, Ueber eosinophile und Mastzellen u. s. f. Dtsch. med. W. 1892. S. 206 ff.
116) Coppen, Jones A., Ueber die Morphologie und systematische Stellung des Tuberkelpilzes u. s. f. Centralbl. f. Bakterien- und Parasitenkunde, Bd. 17. 1895. Nr. 1 u. 2.
117) Czaplewski, Die Untersuchung des Auswurfs auf Tuberkelbacillen. Jena 1891.
118) Dobroklonski, Arch de méd. exp. et d'anat. path. 1890. Nr. 2.
119) Eberth, Kern- und Zelltheilung während der Entzündung und Regeneration. Festschr. f. R. Virchow. Intern. Beitr. 1892. Bd. II.
120) Derselbe. Schlummerzellen und Gewebsbildung. Fortschr. d. Medic. 1892. Nr. 24.
121) Ebstein & Nicolaier, Beiträge zur Lehre von der zooparasitären Tuberkulose. Virch. Arch. Bd 118 p. 432.
122) Emanuel, Ueber Uterustuberkulose. Zeitschr. f. Gebh. u. Gyn. Bd. 29.
123) Fränkel, C., Grundriss d. Bakterienkunde. 3. Aufl. Berlin 1890.
124) Flemming, W., Ueber Theilung und Kernformen bei Leukocyten und über deren Attraktionssphären. Arch. f. mikr. Anat. Bd. 37. 1891.
125) Falk, O., Ueber die exsudativen Vorgänge bei der Tuberkelbildung. Virch Arch. Bd. 139. 1895. H. 2. S. 319—352.
126) Fischel, Untersuchungen über Morphologie und Biologie des Tuberkulose-Erregers. Wien. Braumüller 1892.
127) Feigel, Bis jetzt noch nicht beschriebene Veränderungen an Tuberkelbacillen nach subkutan injicirter Koch'scher Lymphe. Centralbl. f. path. Anath. 1891. Nr. 4.
128) Gaule, Anatomische Untersuchungen über Hodentuberkulose. Virch. Arch. Bd. 69.

129) Gärtner, A., Ueber die Erblichkeit der Tuberkulose. Zeitschr. f. Hygiene und Infektkrkh. Bd. 13.
130) Gamaleia, De la virulence des bacilles tuberculeux morts. Etudes expér. et clin. sur la tuberculose. Paris 1887. Ref.: Berl. kl. W. 1888 S. 47.
131) Gottstein, Die Beeinflussung des Färbeverhaltens von Mikroorganismen durch Fette. Fortschr. d. Med. 1886.
132) Goldmann, Ueber Rückbildungsvorgänge an tuberkulösen Riesenzellen. Centralbl. f. path. An. 1891. Nr. 22.
133) Derselbe. Beitrag zur Lehre von dem malignen Lymphom. Centralbl. f. path. An. 1892. Nr. 16.
134) Grawitz, Ueber die Struktur des Bindegewebes und deren Bedeutung für die Histologie des Entzündungsvorganges. Berl. kl. W. 1892. Nr. 6.
135) Derselbe. X. int. Congress. Path. anat. Sekt. Ref.: Centralbl. f. path. An. 1890. S. 578.
136) Guzzoni degli Ancarnani, Tuberculosi primitiva dell'utero e suoi rapporti colla tuberculosi generale. Rivista di ostet. e ginec. Torino 1890. I. p. 321. Ref.: Jahresbericht f. Geb. u. Gyn. 1890. S. 459 f.
137) Hansemann, Pathologisch-anatomische und histologische Erfahrungen nach der Koch'schen Behandlungsmethode. Berl. kl. W. 1891. S. 121.
138) Derselbe. Karyokinese und Cellularpathologie. Ibid. S. 1039.
139) Derselbe. Pathologische Anatomie und Bakteriologie. Ibid. 1895. Nr. 30,31.
140) Derselbe. Ueber die Specifität der Zelltheilung. Arch. f. mikr. An. Bd. 43.
141) Hammerschlag, Bakteriologisch-chemische Untersuchungen über Tuberkelbacillen. Centralbl. f. klin. Medic. 1891. Nr. 1. S. 9–18.
142) Heydemann, Beitrag zur Histogenese des Hornhauttuberkels. Greifswald 1894. Inaug.-Diss.
143) Hering, Histologische und experimentelle Studie über die Tuberkulose. Berlin 1873.
144) Heller, Ueber 2 Fälle, welche beweisen, dass die Tuberkelbacillen, ohne in das Gewebe einzudringen, Erkrankungen verursachen u. s. f. Tagebl. d. 62. Nat. Vers. z. Heidelberg 1889. S. 327—28.
145) Derselbe. Ueber Tuberkulose. Verhandl. d. X. int. med. Kongr. Berlin 1891. Path.-anat. Section. Bd. II. Abthlg. 3. S. 163–167. Ref.: Centralbl. f. path. An. 1890. S. 585.
146) Hess, Ueber Vermehrungs- und Zerfallsvorgänge an den grossen Zellen in der akut hyperplastischen Milz der weissen Maus. Ziegler's Beitr. Bd. 8.
147) Hodara, Y a-t-il des cellules plasmatiques (Plasmazellen) dans les organes hématopoétiques normaux de l'homme? Contribution à l'étude des grands mononucléaires. Annal. de Dermatol et Syphiligraphie. T. VI. Nr. 10. Okt. 1895.
148) Jordan, Ueber die Heilungsvorgänge bei der Peritonitis tuberculosa nach Laparotomie. Beitr. z. klin. Chir. Bd. 13. H. 3.
149) Jadassohn, J., Demonstration von Unna's Plasmazellen und von eosinophilen Zellen im Lupus und in anderen Geweben. Verhandlg. d. dtsch. Derm. Ges. Leipzig 1891. Ref.: Baumgarten's Jahresber. (Nr. 101). S. 706.
150) Derselbe. Bemerkung zu Unna's Arbeit über seine Plasmazellen. Berl. kl. W. 1893. S. 222.
151) Jacobi, Histologische Untersuchungen über die Einwirkung der Koch'schen Mittels auf Lupus. Centralbl. f. path. Anat. 1891. Nr. 2.
152) Jenny, Beiträge zur Lehre vom Carcinom. Zürich 1895. Inaug.-Diss.
153) Janowski, Beitrag zur Kenntniss der Granulationen der weissen Blutkörperchen. Centralbl. f. path. Anat. 1892. p. 449.
154) v. Kahlden, Technik d. histol. Untersuchung path.-anat. Präparate. Jena 1893.
155) Kolbasenko. Ueber Veränderungen der Tuberkelbacillen bei Vereiterung des tuberkulösen Gewebes. — Russisch. Ref.: Baumgarten Nr. 101. S. 680.
156) Krückmann, E., Ueber Fremdkörpertuberkulose und Fremdkörper-Riesenzellen. Virch. Arch. Bd. 138. Supplh. S. 118.
157) Kocks, Zur Kenntniss und chirurgischen Behandlung der tuberkulösen Peritonitis. Verh. d. 4. Vers. d. dtsch. Ges. f. Gyn. Bonn 1891. Arch. f. Gyn. Bd. 40. S. 360.
158) Kraus, Beitrag zur Riesenzellenbildung im epithelialen Gewebe. Virch. Arch. Bd. 95. 1884.
159) Krause, Die Anatomie des Kaninchens. Leipzig 1884.
160) v. Kostanecki, Ueber Kerntheilungen an Riesenzellen u. s. f. Wiesbaden. Bergmann 1892.

161) Koch, Rob., Die Aetiologie der Tuberkulose. Mittheilg. aus d. kaiserl. Gesundheits-Amt. Bd. II. 1884.
162) Derselbe. Berl. kl. W. 1882. S. 221 ff. und S. 294.
163) Kischensky, Experimentelle Untersuchungen über den Einfluss der Laparotomie auf die Bauchfelltuberkulose der Thiere. Centralbl. f. path. An. 1893. Nr. 21.
164) Kostenitsch & Wolkow, Recherches sur le développement du tubercule expérimental. Arch. de médic. exper. et d'anat. path. 1892. Nr. 6.
165) Klein, Zur Geschichte des Pleomorphismus des Tuberkelerregers. Centralbl. f. Bakter. u. Parasitenkunde. Bd. 12. Nr. 25. 1892. S. 905 6.
166) Krompecher, Ueber die Mitose mehrkerniger Zellen und die Beziehung zwischen Mitose und Amitose. Virch. Arch. Bd. 142. H. 3.
167) Derselbe. Die mehrfache indirekte Kerntheilung. (Mittheilung aus d. path.-hist. Institut d. Univ. Budapest.) Wiesbaden. 1895. Bergmann
168) Liebreich, Ueber Lupusheilung durch Cantharidin und über Tuberkulose. Berl. kl. W. 1895. Nr. 14, 15.
169) Lang, Ueber die Bedeutung der sog. Riesenzellen im Lupus. Vierteljschr. f. Derm. u. Syph. 1874.
170) Langhans, Virch. Arch. Bd. 42.
171) Leber, Die Entstehung der Entzündung u. s. f. Leipzig 1891.
172) Lübimow, Zur Frage über die Histogenese der Riesenzellen in der Tuberkulose. Virch. Arch. Bd. 75.
173) Löwit, Ueber Neubildung und Beschaffenheit der weissen Blutkörperchen. Ziegler's Beitr. Bd. X. S. 213.
174) Manasse, P., Ueber Granulationsgeschwülste mit Fremdkörperriesenzellen. Virch. Arch. Bd. 136. S. 245.
175) Meyer, C., Ueber einen Fall von Fremdkörperperitonitis mit Bildung riesenzellenhaltiger Knötchen. Ziegler's Beitr. Bd. 13. S. 76—101.
176) Marschalkó, Th. v., Ueber die sog. Plasmazellen, ein Beitrag zur Kenntniss der Herkunft der entzündlichen Infiltrationszellen. Arch. f. Dermat. und Syph. 1895. H. ? (auf dem Sonderabdr. fehlt. die Nummer).
177) Müller, H. F., Die Morphologie des leukämischen Blutes und ihre Beziehungen zur Lehre von der Leukämie. Centralbl. f. path. Anat. Nr. 13, 14. 1894.
178) Metschnikoff, E., Beiträge zur vergleichenden Pathologie der Entzündung. Festschrift f. R. Virchow. Bd. II. 1891.
179) Derselbe. Leçons sur la pathologie comparée de l'inflammation. Paris. 1892. Masson.
180) Derselbe. Ueber die phagocytäre Rolle der Tuberkelriesenzellen. Virch. Arch. Bd. 113. H. 1.
181) Derselbe. Réponse à la critique de M. Weigert u. s. f. Annales de l'institut Pasteur 1888. S. 604.
182) Marchand, E., Ueber Riesenzellen. Virch. Arch. Bd. 93.
183) Marchand, F., Untersuchungen über die Einheilung von Fremdkörpern. Ziegler's Beitr. Bd. 4.
184) Derselbe. X. int. Kongr. Path.-anat. Sekt. Bericht: Centralbl. f. path. Anat. 1890. S. 577.
185) Martin-Orthmann, Infektiöse Granulome in „Die Krankheiten der Eileiter" v. A. Martin. Leipzig 1895. Besold.
186) Masur, Zur Kenntniss von der Wirkung todter Tuberkelbacillen. Ziegler's Beitr. Bd. 16. 1894. H. 2.
187) Martin, H., Nouvelles recherches sur la tuberculose spontanée et expérimentale des séreuses. Arch. de Phys. norm et path. Paris 1881. Vol. 8. 2. ser. p. 49.
188) Maffucci, Ueber die Wirkung der reinen sterilen Kulturen der Tuberkelbacillen. Centralbl. f. path. Anat. 1890. Nr. 26.
189) Derselbe. Beitrag zur Aetiologie der Tuberkulose (Hühnertuberkulose). Centralbl. f. path. An. 1890. S. 409.
190) Münstermann, Ueber Bauchfelltuberkulose. München 1890. Inaug.-Diss.
191) Neisser, Ueber die Struktur der Lepra- und Tuberkelbacillen mit specieller Berücksichtigung der Rosanilin und Pararosanilin-Farbstoffe. Verhandlg. d. dtsch. derm. Ges. 1889. S. 29—42. Ref.: Centralbl. f. path. An. 1890. Nr. 5. S. 166.
192) Nikiforoff, Untersuchungen über den Bau und die Entwicklung des Granulationsgewebes. Ziegler's Beitr. Bd. VIII. 1890. p. 421.
193) Netschajeff, Ueber die Bedeutung der Leukocyten bei der Infektion des Organismus durch Bakterien. Virch. Arch. Bd. 125. H. 3. 1891.
194) Osler, Tubercular peritonitis. John Hopkins Hosp. Rep. Vol. II. p. 67. 1890.

195) Orthmann, Beitrag zur Kenntniss der primären Eileitertuberkulose. Festschr. f. A. Martin. Berlin. 1895. Karger.
196) Poten, Ein Fall geheilter Bauchfelltuberkulose. Centralbl. f. Gyn. 1887. Nr. 3.
197) Poten (Pittsburg), Tuberkulose des Peritoneums, geheilt durch Laparotomie. Med. records. 4. Juni. Ref.: Centralbl. f. Gyn. S. 630. 1887.
197a) Palladino, Ulteriori ricerche sulla distruzione e rinnovamento continuo del parenchima ovarico dei mammiferi. Napoli 1887.
198) Pawlowsky, Sur l'histoire du développement et du mode de propagation de la tuberculose des articulations. Annales de l'institut Pasteur. 1892. Nr. 2. p. 116.
199) Petruschky. Tuberkulose und Septikämie. Dtsch. med. Wochenschr. 1893. Nr. 14.
200) Predöhl, Die Geschichte der Tuberkulose. Hamburg und Leipzig 1888. Voss.
201) Ponfick, Ueber Tuberkulose. Verhandlg. d. 10. int. Kongr. zu Berlin. Sektion f. path. Anat. 1891. Bd. II. Abthlg. 3. S. 154—163. Centralbl. f. path. Anat. 1890. S. 584 f.
202) Rheinstadler, Ueber Impftuberkulose. Greifswald 1879. Inaug.-Diss.
203) Reinke, Experimentelle Untersuchungen über d. Proliferation und Weiterentwicklung der Leukocyten. Ziegler's Beitr. Bd. V. 1889.
204) Derselbe. Kiel 1891. Inaug.-Diss.
205) Riffel, Ueber das anatomische Verhalten des Tuberkels u. s. f. Tübingen 1873. Inaug.-Diss.
206) Ribbert, Ueber die Betheiligung der Leukocyten an der Neubildung des Bindegewebes. Vers. dtsch. Naturforscher. Bremen. Path.-anat. Sektion. Ref.: Centralbl. f. path. An. 1890. Nr. 21.
207) Schottländer, Ueber Kern- und Zelltheilungsvorgänge in dem Endothel der entzündeten Hornhaut. Arch. f. mikr. An. Bd. 31.
208) Derselbe. Beitrag zur Kenntniss der Follikelatresie u. s. f. Arch. f. mikr. An. Bd. 37.
209) Derselbe. Ueber den Graaf'schen Follikel u. s. f. Arch. f. mikr. An. Bd. 41.
210) Steger, Beitrag zur Kenntniss der Bauchfelltuberkulose. Basel 1892. Inaug.-Diss.
211) Schmalmack, Die pathologische Anatomie der tuberkulösen Peritonitis. Kiel 1889. Inaug.-Diss.
212) Schmaus & Albrecht, Karyorhexis. Virch. Arch. Bd. 138.
213) Schmaus & Uschinsky, Ueber den Verlauf der Impftuberkulose bei Einwirkung von Alkalialbuminat, ebenda Bd. 136 H. 2.
214) Straus, J., La tuberculose et son bacille. Paris 1895. Rueff & Co.
215) Straus & Gamaleia, Contribution à l'étude du poison tuberculeux. Arch. de médic. exper. et d'anat. path. 1891. Nr. 6. Ref.: Centralbl. f. path. Anat. 1892. Nr. 7. Baumgarten Jahresber. (Nr. 101.) S. 688.
216) Schütt, H., Reine bacilläre Erkrankung epithelbedeckter Flächen bei primärer Tuberkulose des Urogenitalapparats. Kiel 1889. Inaug.-Diss.
217) Sänger, Ueber Dermoidcysten des Beckenbindegewebes u. s. f. Arch. f. Gyn. 37. Bd. S. 100.
218) Steinhaus, Ueber abnorme Einschlüsse in den Zellkernen menschlicher Gewebe. Centralbl. f. path. An. Nr. 14. 1891. S. 593.
219) Stschastny, Ueber Beziehungen der Tuberkelbacillen zu den Zellen. Virch. Arch. Bd. 115.
220) Schüppel, Untersuchungen über Lymphdrüsentuberkulose. Tübingen 1871.
221) Sherington & Ballance, Ueber die Entstehung des Narbengewebes, das Schicksal der Leukocyten u. s. f. Centralbl. f. path. Anat. 1890. Nr. 22. S. 697.
222) Thoma, Lehrbuch der allgemeinen pathol. Anatomie. Stuttgart 1894. Encke.
223) Tschistowitsch, Annal. de l'instit. Pasteur 1889, Juli.
224) Tangl, Ueber das Verhalten der Tuberkelbacillen an der Eingangspforte der Infektion. Centralbl. f. path. Anat. 1890. Nr. 25. S. 793.
225) Tripier, Verhandlg. des X. int. Kongr. zu Berlin 1891. Pathol.-anat. Sekt. Bd. II. Abth. 3. S. 205—208. Recherches sur la constitution du tubercule miliaire. Centralbl. f. path. An. 1890. S. 590.
226) Tavel, Beitrag zur Aetiologie der Eiterung bei Tuberkulose. Festschrift für Kocher. Wiesbaden 1891. S. 155—166.
227) Troje, Ueber spontane und experimentelle Perlsucht. Dtsch. med. W. 1892. Nr. 9. S. 191—192.
228) Unna. Ueber Plasmazellen insbesondere beim Lupus. Monatsschr. f. pr. Derm. Bd. XII. p. 296. 1891.
229) Derselbe. Ueber die Bedeutung der Plasmazellen für die Genese der Geschwülste der Haut u. s. f. Berl. kl. W. 1892. Nr. 49.
230) Derselbe, ebenda, 1893. Nr. 9. S. 222.

231) Virchow, R., Die krankhaften Geschwülste. II. Bd.
232) Derselbe. Der Kampf der Zellen und der Bakterien. Virch. Arch. Bd. 101.
233) Derselbe, ebenda, Bd. 79. 1880. S. 211.
234) Vierordt, Weitere Beiträge zur Kenntniss der chronischen, insbesondere der tuberkulösen Peritonitis. Dtsch. Arch. f. klin. Med. 1893. Bd. 52. H. 1 und 2. S. 144—170.
235) Waldeyer, Eierstock und Ei. Leipzig 1870.
236) Wieland, A., Beitrag zur Diagnose der Genitaltuberkulose des Weibes. Freiburg 1894. Inaug.-Diss.
237) Weigert, Zur Theorie der tuberkulösen Riesenzellen. Dtsch. med. W. 1885. Nr. 35.
238) Derselbe. Ueber Metschnikoff's Theorie der tuberkulösen Riesenzellen. Fortschr. d. Mediz. 1888. Nr. 21. S. 809.
239) Derselbe, Koagulationsnekrose oder Nekrose mit Inspissation. Centralbl. f. path. An. 1891.
240) Wyssokowitz, Ueber den Einfluss der verimpften Tuberkelbacillen auf den Verlauf der Tuberkulose bei Kaninchen und Meerschweinchen. Münch. med. W. 1890. Nr. 41. S. 706.
241) Derselbe. Verh. d. X. intern. Kongr. z. Berlin 1890. Path.-an. Sekt. Bd. II. Abth. 3. S. 171—182.
242) Yersin, Etude sur le développement du tubercule expérimental. Annales de l'institut Pasteur 1888.
243) Ziegler, Tuberkulose und Schwindsucht. Volkmann's Vortr. Nr. 151.
244) Derselbe. Experimentelle Untersuchungen über die Herkunft der Tuberkelelemente. Würzburg 1875.
245) Derselbe. Ueber die Ursachen der pathologischen Gewebsneubildung. Festschr. f. R. Virchow. II. p. 22. 1891.
246) Derselbe. X. int. Kongress. Path.-anat. Sektion. Bericht: Centralbl. f. path. Anat. 1890. S. 575.
247) Zahn, Ebenda S. 579.

Lippert & Co. (G. Pätz'sche Buchdr.), Naumburg a. S.

Fig. 1.

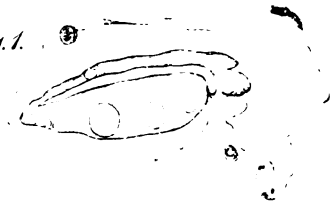

Fig. 3.

Fig. 2.

Fig. 4.

Fig. 9.a.

Fig. 11. b.

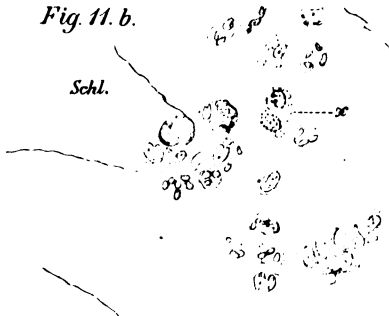

Fig. 10.

Fig. 9.b.

Fig. 11.a.

Fig. 12.


f. 5.

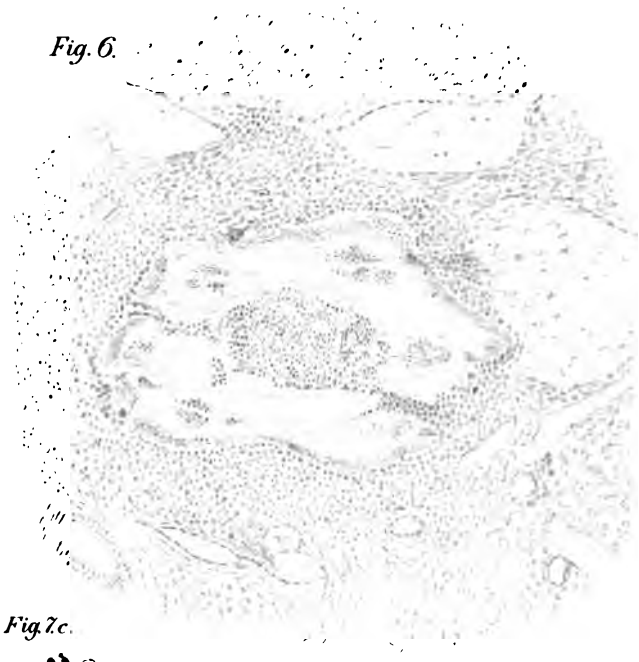
Fig. 6.

Fig. 7.a.


Fig. 7. b.

Fig. 7.c.

Fig. 8.
a

Fig. 8.a

f
Fig. 11
Fig. 13.



Fig. 44.

Fig. 46.

Fig. 47. a.

Fig. 47.



Fig. 45.

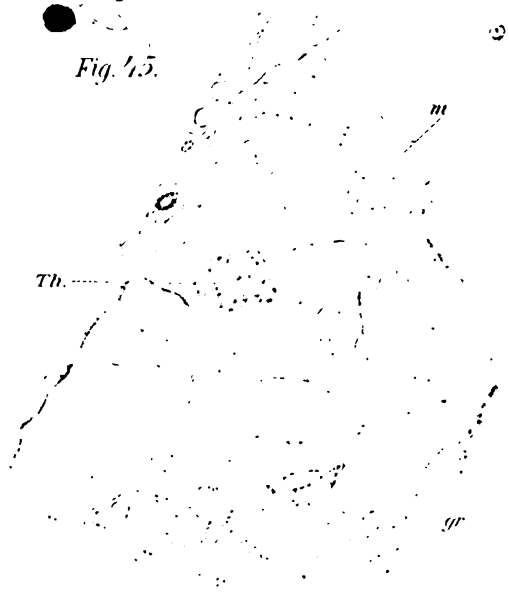



Fig. 53a

Fig. 54.

Fig. 53.



Fig. 58.

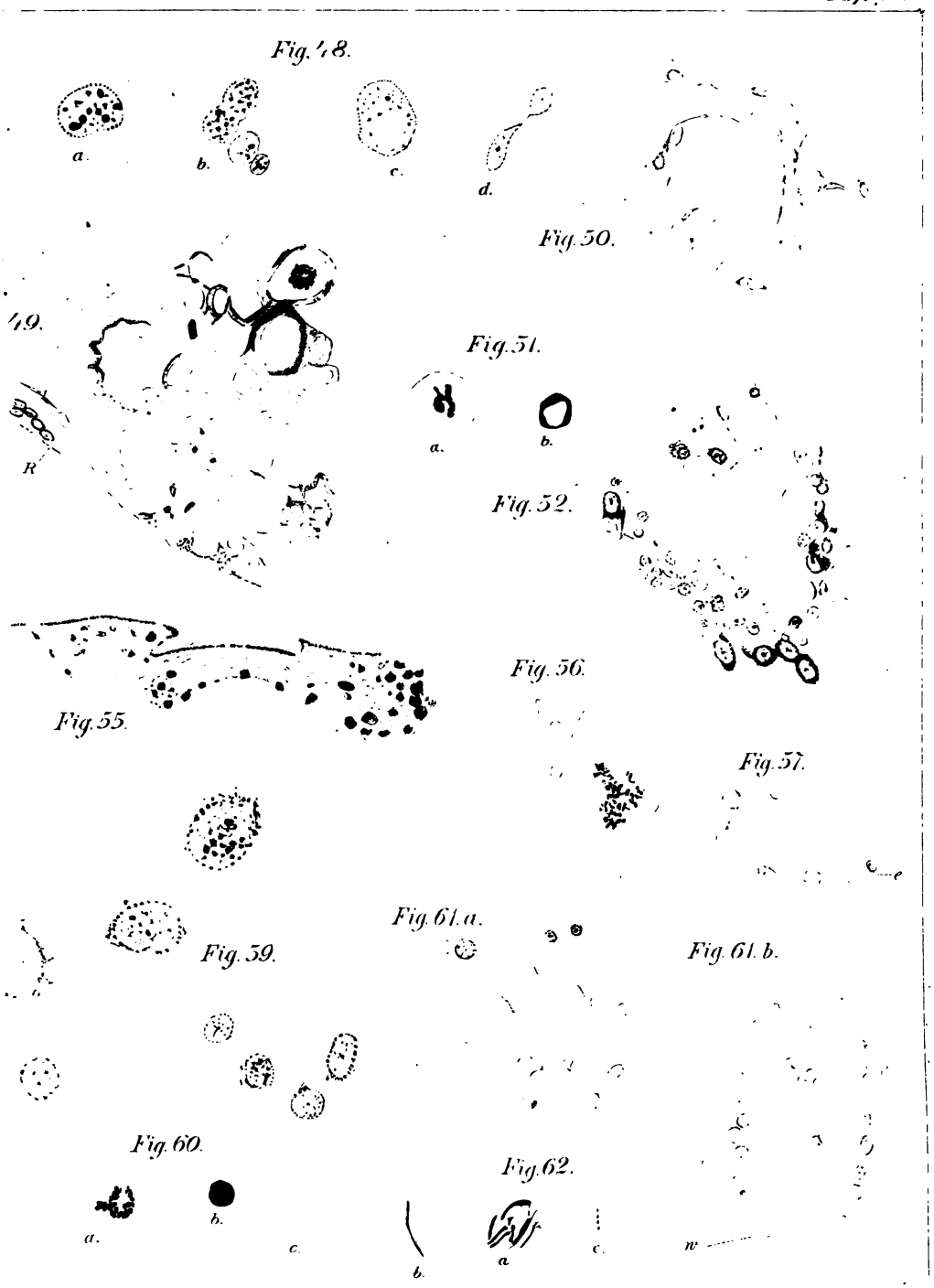
Fig. 48.
a.
b.
c.
d.
Fig. 50.
49.
R
Fig. 51.
a.
b.
Fig. 52.
Fig. 55.
Fig. 56.
Fig. 57.
e
Fig. 59.
Fig. 61. a.
Fig. 61. b.
Fig. 60.
a.
b.
c.
Fig. 62.
b.
a
c.
w

Fig. 63.



Fig.

Fig. 68.



Fig. 69.

Fig. 74.

Fig. 72.



Fig. 73.

Fig. 76.

Fig. 77.

Fig. 80.

Fig. 63.



Fig.

Fig. 68.



Fig. 69.

Fig. 74.

Fig. 72.



Fig. 73.

Fig. 76.

Fig. 77.

Fig. 80.

Verlag von **Gustav Fischer** in **Jena.**

Beiträge zur pathologischen Anatomie

und zur

allgemeinen Pathologie

herausgegeben von Prof.Prof. Dr.Dr. Baumgarten in Tübingen, Bendz in Lund, Birch-Hirschfeld in Leipzig, Bizzozero in Turin, Bollinger in München, Bostroem in Giessen, Chiari in Prag, Eppinger in Graz, Foà in Turin, Golgi in Pavia, Griffini in Genua, Hauser in Erlangen, Heiberg in Christiania, Homén in Helsingfors, v. Kahlden in Freiburg i. Br., Klebs in Chikago, Löwit in Innsbruck, Lustig in Florenz, Marchand in Marburg, Martinotti in Bologna, Münch in Kiew, Nauwerck in Königsberg i. Pr., Neumann in Königsberg i. Pr., Podwyssozki in Kiew, Ribbert in Zürich, Schottelius in Freiburg i. Br., Schmorl in Dresden, Siegenbeek van Heukelom in Leiden, Spronck in Utrecht, Stilling in Lausanne, Stockvis in Amsterdam, Taruffi in Bologna, Thoma in Magdeburg-Sudenburg, Tizzoni in Bologna, Weichselbaum in Wien, Ziegler in Freiburg i. Br.

Redigirt von

Dr. Ernst Ziegler,

Professor der pathologischen Anatomie und der allgemeinen Pathologie in Freiburg i. Br.

Die Beiträge erscheinen in gross 8° in Heften verschiedener Grösse, welche zu Bänden in 40 Bogen und etwa 16 Tafeln vereinigt werden, denen ein Bandtitel und eine Inhaltsübersicht beigegeben wird.

Preis eines Bandes 25 Mark. Jährlich erscheinen zwei bis drei Bände.

Der Preis der vollständig vorliegenden achtzehn Bände beträgt 436 Mark, der neunzehnte Band ist im Erscheinen.

Die von E. Ziegler in Verbindung mit zahlreichen Gelehrten des Inlandes und des Auslandes herausgegebenen **Beiträge zur pathologischen Anatomie und zur allgemeinen Pathologie**, deren erstes Heft im Jahre 1884 erschien, enthielten ursprünglich nur Arbeiten aus dem pathologischen Institute von Prof. Ziegler in Tübingen und führten den Titel: *Beiträge zur pathologischen Anatomie und Physiologie.* Im Jahre 1888 fand eine bedeutende Erweiterung des Unternehmens statt, indem zahlreiche Directoren pathologischer Institute des Inlandes und des Auslandes sich demselben anschlossen. In Folge dessen haben denn auch die „Beiträge“ in den letzten 5 Jahren eine grosse Reihe von wertvollen Arbeiten aus den Instituten der auf dem Titelblatte aufgeführten Institutsdirektoren gebracht. Gleichzeitig sind der Redaction auch noch aus zahlreichen pathologischen Instituten, deren Directoren nicht Mitherausgeber der Beiträge sind, Arbeiten zur Publikation überwiesen worden. Es hat sich sonach in der neuen Zeitschrift ein grosser Theil der auf dem Gebiete der allgemeinen Pathologie und der pathologischen Anatomie geleisteten Arbeit concentrirt, und es bilden gegenwärtig das Virchow'sche Archiv und die von Ziegler redigirten Beiträge die Publikationsorgane für die wichtigsten Originalarbeiten auf dem genannten Gebiete.

Ausführlicher Prospect und Inhaltsverzeichniss sind durch jede Buchhandlung zu beziehen.

Verlag von **Gustav Fischer** in **Jena.**

Centralblatt für allgemeine Pathologie und pathologische Anatomie.

Herausgegeben von

Prof. Dr. E. Ziegler in Freiburg i. Br.

Redigirt von

Prof. Dr. C. v. Kahlden in Freiburg i. Br.

Das *Centralblatt für allgemeine Pathologie und pathologische Anatomie* erscheint seit dem 1. Januar 1890, und zwar in dem Umfange von mindestens 65 Bogen jährlich. Das Blatt ist gegründet worden, um eine möglichst vollständige Uebersicht der immer gewaltiger anwachsenden Arbeit auf dem Gebiete der wissenschaftlichen Medicin, insbesondere jenes Theils derselben, welcher in den Bereich der allgemeinen Pathologie und der pathologischen Anatomie gehört, zu geben.

Es fehlte bisher ein Organ, welches alles Wissenswerthe aus dem Gebiete der allgemeinen Pathologie und der pathologischen Anatomie ohne Rücksicht, ob dasselbe augenblicklich gerade Gegenstand lebhafter Erörterung ist, zusammenstellt und auf diese Weise ein Werk bildet, das ein vollständiges Bild der wissenschaftlichen Forschung bietet. Es war dabei, trotz der gleichmässigen Berücksichtigung aller Arbeitsgebiete, geboten, in der Gruppirung des Materials und in der Art der Berichterstattung auf die besondere Arbeitsrichtung einzelner Zeitabschnitte besondere Rücksicht zu nehmen und Fragen, welchen sich eine grosse Zahl von Forschern in einer gegebenen Zeit zuwendet, durch zusammenfassende Referate ins richtige Licht zu rücken. Ferner musste auch die Möglichkeit gegeben sein, durch Aufnahme kurzer Originalmittheilungen wichtige neue Beobachtungen rasch zur Kenntniss des ärztlichen Publikums zu bringen.

In welcher Weise das „Centralblatt für Allgemeine Pathologie und pathologische Anatomie" die ihm zufallende Aufgabe zu lösen sucht, geht aus der nachfolgenden Inhaltsübersicht hervor.

Das Blatt enthält:

1) *Kurze Originalmittheilungen und Mittheilungen über neue Untersuchungen.*

2) *Zusammenfassende Uebersichten.* Diese Uebersichten haben den Zweck, von Zeit zu Zeit ein möglichst getreues Bild der historischen Entwickelung unserer Kenntnisse über bestimmte pathologische Vorgänge zu geben und zugleich die in Discussion stehenden Fragen genau zu präcisiren.

3) *Referate.* Es ist die Aufgabe derselben, den Inhalt aller diesbezüglichen, im In- und Auslande selbständig oder in Zeitschriften erscheinenden Arbeiten allgemein pathologischen oder pathologisch-anatomischen Inhalts in knapper, aber streng wissenschaftlicher Form wiederzugeben, sowie auch diejenigen Veröffentlichungen aus dem Gebiete der gerichtlichen Medicin und Thiermedicin zu berücksichtigen, welche für die pathologische Anatomie und allgemeine Pathologie von Interesse und Wichtigkeit sind. Objectivität ist streng gewahrt, sachliche Kritik jedoch nicht ausgeschlossen. Sämmtliche Referate sind mit der Namensunterschrift des Referenten versehen.

4) *Systematisch geordnete Uebersichten* über die neueste allgemein pathologische und pathologisch-anatomische Litteratur aller Länder; dieselben geben einen möglichst vollständigen Ueberblick über alle Leistungen der letzten Wochen.

5) *Berichte* über Untersuchungs- und Färbungsmethoden, Instrumente etc.

6) *Berichte* über die in das Gebiet der allgemeinen Pathologie und pathologischen Anatomie einschlagenden Vorträge und Verhandlungen auf Versammlungen und Kongressen. Ebenso wird über die Sitzungen der grösseren wissenschaftlichen Vereine des In- und Auslandes, soweit sie Fragen der allgemeinen Pathologie und pathologischen Anatomie behandeln, regelmässig berichtet.

Lippert & Co. (G. Pätz'sche Buchdr.), Naumburg a/S.

LANE MEDICAL LIBRARY

To avoid fine, this book should be returned on or before the date last stamped below.

Schottlaender, J.
N551 Ueber Eierstockstuber
S37 culose.
1897 16448

NAME	DATE DUE